

## 中国 Ehlers-Danlos 综合征诊疗指南

中国 Ehlers-Danlos 综合征多学科诊疗协作组

通信作者: 仇建国, E-mail: jgzhang\_pumch@yahoo.com

吴南, E-mail: dr.wunan@pumch.cn

中国医学科学院北京协和医院骨科 骨骼畸形遗传学研究北京市重点实验室 中国医学科学院脊柱畸形  
大数据研究与应用重点实验室 疑难重症及罕见病全国重点实验室, 北京 100730

**【摘要】** Ehlers-Danlos 综合征 (EDS) 是一组具有临床和遗传异质性的结缔组织疾病, 通常累及全身多系统, 属于罕见病的一种。EDS 共 14 个亚型, 所有亚型共同特征是关节过度活动、皮肤过度伸展和组织脆弱等, 不同亚型的临床特征和严重程度各不相同, 包括反复关节脱位、脊柱侧凸、动脉夹层、内脏器官破裂等。EDS 患者的诊断、治疗、随访、管理等多方面均面临诸多挑战, 多学科团队的协同诊疗指南及流程尚未建立, 因此中国 Ehlers-Danlos 综合征多学科诊疗协作组联合国内相关专业人士, 共同制定本指南, 旨在提高 EDS 诊疗水平, 为患者提供同质化医疗服务。

**【关键词】** Ehlers-Danlos 综合征; EDS; 多学科; 诊疗; 指南

**【中图分类号】** R593.2 **【文献标志码】** A **【文章编号】** 2097-0501(2023)04-0554-35

**DOI:** 10.12376/j. issn. 2097-0501. 2023. 04. 013

## Chinese Guidelines for Diagnosis and Treatment of the Ehlers-Danlos Syndromes

Chinese Multi-Disciplinary Working Group on the Ehlers-Danlos Syndromes

Corresponding authors: ZHANG Jianguo, E-mail: jgzhang\_pumch@yahoo.com

WU Nan, E-mail: dr.wunan@pumch.cn

Department of Orthopaedic Surgery, Beijing Key Laboratory for Genetic Research of Skeletal Deformity,  
Key Laboratory of Big Data for Spinal Deformities, State Key Laboratory of Complex Severe and Rare Diseases,  
Peking Union Medical College Hospital, Chinese Academy of Medical Sciences & Peking Union Medical College, Beijing 100730, China

**【Abstract】** The Ehlers-Danlos syndromes (EDS) are a group of rare hereditary connective tissue disorders. EDS is clinically and genetically heterogeneous and usually involves multiple systems. EDS has 14 subtypes, the common features of which include joint hypermobility, skin hyperextensibility, tissue fragility, and etc. The clinical manifestations and their severity differ between the subtypes, involving recurrent joint dislocations, scoliosis, arterial aneurysm and dissection, organ rupture, and others. The complexity of the disease poses challenges to the diagnosis and management of EDS, together with the rareness of the disease. The development of clinical guidelines and implementation of coordinated multi-disciplinary team (MDT) approaches to the EDS is in priority in the world. Therefore, we formed the Multi-Disciplinary Working Group on the Ehlers-Danlos Syndromes in China. Based on GRADE methodology, the MDT group developed the Guidelines. The Group highly recommends a coordinated MDT approach to the diagnosis and management of

基金项目: 中央高水平医院临床科研业务费 (2022-PUMCH-D-004); 中国医学科学院医学与健康科技创新工程 (2021-I2M-1-051)

引用本文: 中国 Ehlers-Danlos 综合征多学科诊疗协作组. 中国 Ehlers-Danlos 综合征诊疗指南 [J]. 罕见病研究, 2023, 2 (4): 554-588.  
doi: 10.12376/j. issn. 2097-0501. 2023. 04. 013.

EDS. The first drafted guidelines on EDS will facilitate the shortening of the diagnostic odyssey and meeting the unmet medical needs of the patients.

**【Key words】** Ehlers-Danlos syndromes; EDS; multi-disciplinary team; diagnosis and treatment; guidelines

**Funding:** National High Level Hospital Clinical Research Funding (2022-PUMCH-D-004); Chinese Academy of Medical Sciences (CAMS) Innovation Fund for Medical Sciences (2021-I2M-1-051)

*J Rare Dis*, 2023,2(4):554-588

Ehlers-Danlos 综合征 (Ehlers-Danlos syndromes, EDS) 是一组具有临床和遗传异质性的结缔组织疾病, 通常累及全身多系统, 属于罕见病的一种<sup>[1]</sup>。EDS 共 14 个亚型, 所有亚型共同特征是关节过度活动、皮肤过度伸展和组织脆弱等, 不同亚型的临床特征和严重程度各不相同, 包括反复关节脱位、脊柱侧凸、动脉夹层、内脏器官破裂等。EDS 的诊断较为复杂, 需要与多种疾病进行鉴别诊断, 许多患者长期无法得到诊断或被多次误诊。因此, 临床医生需要对疑似 EDS 的患者进行全身多系统的筛查与评估。对于达到诊断标准的患者, 可进行遗传检测及遗传咨询以明确诊断。目前尚无完全治愈 EDS 的方法, 对于 EDS 患者的治疗主要是基于不同亚型和临床表现进行对症支持治疗和早期干预。多学科团队的管理至关重要, 并且需要重视护理、康复、心理和营养支持对患者健康的重要性。

作为一种罕见病, EDS 患者的诊断、治疗、随访、管理等多方面均面临诸多挑战, 多学科团队 (multi-disciplinary team, MDT) 的协同诊疗指南及流程尚未建立, 因此中国 Ehlers-Danlos 综合征多学科诊疗协作组联合国内相关专业人士, 共同制定本指南, 旨在提高 EDS 诊疗水平, 为患者提供同质化医疗服务。

本指南由中国医学科学院北京协和医院骨科和中国医学科学院脊柱畸形大数据研究与应用重点实验室发起, 基于系统评价证据, 采用 GRADE 证据分级方法。启动时间为 2023 年 2 月 28 日, 定稿时间为 2023 年 9 月 11 日。指南秘书组以 “Ehlers Danlos” 为关键词, 检索 PubMed 上所有相关文献 4453 篇, 并对所有文献进行回顾。本指南成立了中国 Ehlers-Danlos 综合征多学科诊疗协作组, 协作组成员通过专家推荐方式选出, 涵盖遗传学、血管外科、皮肤与整形科、骨科、呼吸科、心内科、消化内科、神经外科、内分泌科、风湿免疫科、神经内科、眼科、口腔科、耳鼻喉科、儿科、产科、妇科、血液科、急诊科, 以及护理学、康复医学、营养学、心理学等专业方向。在指南启动会讨论确认 EDS 多学科诊疗需

解决的关键临床问题, 由各专业撰写组分别进行证据检索和形成推荐意见。2023 年 9 月 11 日完稿后送全体协作组成员审阅进行书面意见调查, 于 2023 年 9 月 26 日组织指南意见讨论会行进一步修改, 2023 年 10 月 8 日对指南中 29 条推荐意见进行投票, 共收回问卷 82 份, 推荐意见通过率为 100%。

本指南的一个不足之处是, 由于疾病属于罕见疾病, 相关人群研究较少, 难以针对本指南提出的研究问题形成高质量证据。因此, 本指南给出的推荐, 主要是多学科专家基于有限的研究证据基础上结合自身临床经验给出的推荐意见。期待未来针对本疾病开展更多的高质量研究。

本指南已在国际实践指南注册与透明化平台注册, 注册号为 PREPARE-2023CN840。

## 1 多学科诊疗模式

临床问题: 为什么推荐对 EDS 患者施行多学科诊疗模式?

**推荐意见:** EDS 患者表现为多系统受累, 推荐 EDS 患者在重点科室首诊后, 转诊到临床遗传专科或具有遗传咨询和分析能力的专科进行深度表型评估和分子诊断, 并由遗传咨询团队辅助首诊医生发起多学科会诊。建立不同科室间的转诊和 MDT 会诊机制对 EDS 患者尤为重要, 可提高诊疗效率, 减轻患者负担。国内已有一些罕见病 MDT 门诊, 为患者提供多学科诊疗选择 (强推荐: 97.56%, 弱推荐: 2.44%, 不推荐: 0)。

EDS 患者通常表现为多系统受累。EDS 可分为 14 个临床亚型, 所有亚型有一些共同的疾病特征, 包括关节过度活动、皮肤过度伸展和组织脆弱等; 但不同亚型的临床特征和严重程度则各不相同, 包括反复关节脱位、脊柱侧凸、动脉夹层及内脏器官破裂等。因此, EDS 患者常就诊于多个临床科室, 其中有一些重点或首要就诊科室, 包括骨科、皮肤与整形科、血管外科、神经内科、呼吸科和急诊科。

对于 EDS 患者的诊疗，应定位于患者个人层面，而不仅仅是器官/系统层面。EDS 患者就诊于临床专科会得到更加详尽的专科诊疗意见，但也会造成各科室间的临床诊疗存在一定的脱节，缺乏系统性。因此，建立有效的科室转诊及 MDT 会诊机制对于 EDS 患者的诊疗显得尤为重要<sup>[2]</sup>。多学科模式可提高临床诊疗效率，同时减轻 EDS 患者反复就诊于多个科室的负担<sup>[3]</sup>。

推荐 EDS 患者的重点或首要就诊科室医生（包括骨科、皮肤与整形科、血管外科、呼吸科）作为 EDS 患者的首诊负责医生，然后转诊到专业的临床遗传专科或具有遗传咨询和分析能力的专科，由遗传咨询团队对 EDS 患者进行深度表型评估及分子诊断，并由遗传咨询团队辅助首诊负责医生为 EDS 患者发起多学科会诊。

国内一些医院已开展罕见病 MDT 门诊或病房，能为患者提供多学科诊疗的选择，这是一个非常积极的趋势。建立并完善健全的 MDT 制度将会让患者得到更好的医疗，提高生活质量。

（本部分执笔人：仇建国 吴南 李国壮 徐可欣）

## 2 诊断

### 2.1 EDS 的临床诊断

临床问题 1：EDS 的临床诊断标准是什么？

**推荐意见：**EDS 临床诊断标准参考最新的 2020 年发表的更新版 EDS 国际分类。不同亚型对应不同的主要标准和次要标准，以及结合两者临床诊断的最低标准（强推荐：98.78%，弱推荐：1.22%，不推荐：0）。

2017 年 EDS 国际分类<sup>[4]</sup>中定义了关节过度活动型 EDS（hypermobile EDS, hEDS）的临床诊断标准及其余 12 个亚型的主要和次要临床标准及提示诊断的最低标准；发表于 2020 年的更新版 EDS 国际分类<sup>[5]</sup>新增定义了经典样 2 型（classical-like type 2, cEDS2）的主要临床标准。不同的 EDS 亚型对应不同的临床诊断标准（表 1）。

临床问题 2：EDS 的鉴别诊断有哪些？

**推荐意见：**EDS 患者诊断时需与其他类似综合征鉴别，包括过度活动谱系障碍、马凡综合征、Loeys-Dietz 综合征、成骨不全症、I 型胶原相关重叠疾病及皮肤松弛症等。临床表现和基因检测有助于明确诊断（强推荐：98.78%，弱推荐：1.22%，不推荐：0）。

在对 EDS 患者进行诊断时，需要与其他临床表现类似的疾病或综合征进行鉴别诊断，常见的疾病或综合征包括过度活动谱系障碍、马凡综合征、Loeys-Dietz 综合征、成骨不全症、I 型胶原相关重叠疾病及皮肤松弛症<sup>[6-10]</sup>等（表 2）。为了明确诊断，多系统深度表型评估和基因检测起到重要作用。

表 1 Ehlers-Danlos 综合征 (EDS) 的不同亚型及其临床诊断标准

Tab. 1 Different subtypes and clinical diagnostic criteria of Ehlers-Danlos syndromes (EDS)

| EDS 亚型                      | 相关基因 | 遗传模式 | 主要标准   | 次要标准 | 临床诊断的最低标准                |
|-----------------------------|------|------|--|------|--------------------------|
| 关节过度活动型 (hypermobile, hEDS) | 未知   | AD   | 1. 全身性关节过度活动；<br>2. A-C 中至少两项：<br>A. 更广泛的结缔组织疾病的全<br>身表现，<br>B. 阳性家族史，<br>C. 肌肉骨骼并发症；<br>3. 同时满足以下三种情况：<br>A. 无其他类型 EDS 所见的异<br>常皮肤脆弱，<br>B. 排除其他遗传性和获得性结<br>缔组织疾病，<br>C. 排除其他诊断，这些诊断可<br>能还包括肌张力低下和/或结<br>缔组织松弛导致的关节过度<br>活动。 | 无    | 主要标准 1+主要标准 2+主要<br>标准 3 |

(续表)

表 1 Ehlers-Danlos 综合征 (EDS) 的不同亚型及其临床诊断标准

| EDS 亚型                                    | 相关基因  | 遗传模式 | 主要标准   | 次要标准  | 临床诊断的最低标准  |
|---|---|------|--|---|--|
| 经典型<br>(classical, cEDS)                  | <i>COL5A1</i><br><i>COL5A2</i><br><i>COL1A1</i> | AD   | 1. 皮肤过度伸展及萎缩性瘢痕;<br>2. 全身性关节过度活动。  | 1. 容易瘀伤;<br>2. 皮肤柔软、松软;<br>3. 皮肤脆弱 (或创伤性裂开);<br>4. 软疣状假瘤;<br>5. 皮下球状物;<br>6. 疝气 (或其病史);<br>7. 内眦赘皮;<br>8. 关节过度活动的并发症 (例如扭伤、脱位/半脱位、疼痛、柔性扁平足);<br>9. 一级家族史符合临床标准的亲属。  | 主要标准 1+ (主要标准 2 和/或至少三条次要标准)<br>确诊性分子检测是最终诊断的必要条件。   |
| 血管型<br>(vascular, vEDS)                   | <i>COL3A1</i><br><i>COL1A1</i>                  | AD   | 1. vEDS 家族史且具有 <i>COL3A1</i> 致病性变异;<br>2. 年轻时的动脉破裂;<br>3. 无已知憩室病或其他肠道病变的自发性乙状结肠穿孔;<br>4. 在无既往剖宫产和/或严重的围产期会阴撕裂的情况下, 在妊娠晚期子宫破裂;<br>5. 在无创伤的情况下形成颈动脉海绵窦瘘。 | 1. 与已确定的创伤无关和/或出现在脸颊和背部等不寻常部位的瘀伤;<br>2. 皮肤薄而透明, 静脉明显可见;<br>3. 特征性面部特征;<br>4. 自发性气胸;<br>5. 早老样;<br>6. 马蹄足;<br>7. 先天性髋关节脱位;<br>8. 小关节活动过度;<br>9. 肌腱和肌肉断裂<br>10. 圆锥角膜;<br>11. 牙龈萎缩或牙龈脆弱;<br>12. 早发性静脉曲张 (如果女性, 在 30 岁以下且未生育)。  | 如果患者的家族史中有该疾病、40 岁以下出现动脉破裂或夹层、不明原因的乙状结肠破裂, 或在存在与 vEDS 一致的其他经典特征的情况下发生自发性气胸, 应进行诊断性遗传学检测以确定患者是否患有 vEDS。在同时具有上述其他“次要”临床特征的情况下, 也应考虑进行 vEDS 的遗传学检测。 |
| 关节松弛型<br>(arthrochalasia, aEDS)           | <i>COL1A1</i><br><i>COL1A2</i>                  | AD   | 1. 先天性双侧髋关节脱位;<br>2. 严重全身性关节过度活动伴多处脱位/半脱位;<br>3. 皮肤过度伸展。   | 1. 肌张力减退;<br>2. 脊柱侧后凸;<br>3. 影像学上轻度骨质减少;<br>4. 组织脆弱, 包括萎缩性瘢痕;<br>5. 皮肤容易瘀伤。   | 主要标准 1+ 主要标准 3 或 (主要标准 2+ 至少两条次要标准)<br>确诊性分子检测是最终诊断的必要条件。  |
| 脆性角膜综合征<br>(brittle cornea syndrome, BCS) | <i>ZNF469</i><br><i>PRDM5</i>                   | AR   | 1. 薄角膜, 伴或不伴破裂 (中央角膜厚度通常 <400 μm);<br>2. 早发性进行性圆锥角膜;<br>3. 早发性进行性球状角膜;<br>4. 蓝巩膜。  | 1. 先前破裂导致的眼球摘除或角膜瘢痕;<br>2. 角膜基质深度进行性丧失, 尤其是角膜中央;<br>3. 高度近视, 眼轴正常或中度增加;<br>4. 视网膜脱离;<br>5. 耳聋, 通常伴有混合传导性和感音神经性成分, 渐进性, 较高频率通常受到更严重的影响 (“倾斜” 纯音听力图);<br>6. 鼓膜过度顺应;<br>7. 发育性髋关节发育不良;<br>8. 婴儿期肌张力减退, 通常轻微;<br>9. 脊柱侧凸;<br>10. 细长指 (趾);<br>11. 远端关节过度活动;<br>12. 扁平足、拇趾外翻;<br>13. 手指轻度挛缩 (尤其是第 5 指);<br>14. 柔软、天鹅绒般的皮肤、半透明的皮肤。 | 主要标准 1+ (至少一条其他主要标准和/或三条其他次要标准)<br>确诊性分子检测是最终诊断的必要条件。  |

(续表)

表 1 Ehlers-Danlos 综合征 (EDS) 的不同亚型及其临床诊断标准

| EDS 亚型                                  | 相关基因                          | 遗传模式 | 主要标准   | 次要标准   | 临床诊断的最低标准  |
|---|-------------------------------|------|--|--|--|
| 心脏-瓣膜型 (cardiac-valvular, cvEDS)        | <i>COL1A2</i>                 | AR   | 1. 严重进行性心脏瓣膜问题 (主动脉瓣、二尖瓣);<br>2. 皮肤受累: 皮肤过度伸展、萎缩性瘢痕、皮肤薄、容易瘀伤;<br>3. 关节过度活动 (全身性或仅限于小关节)。   | 1. 腹股沟疝;<br>2. 胸骨畸形 (尤其是漏斗胸);<br>3. 关节脱位;<br>4. 足部畸形: 扁平足、扁平足外翻、拇趾外翻。  | (主要标准 1+与常染色体隐性遗传相一致的家族史) + (一条其他主要标准和/或少两条次要标准)<br>确诊性分子检测是最终诊断的必要条件。 |
| 经典样型 (classical-like, clEDS)            | <i>TNXB</i>                   | AR   | 1. 皮肤过度伸展且具有天鹅绒般的皮肤质地, 无萎缩性瘢痕;<br>2. 全身性关节过度活动伴或不伴反复脱位;<br>3. 皮肤容易瘀伤或自发性瘀斑。  | 1. 足部畸形: 宽前足、短趾且皮肤过多; 扁平足; 拇趾外翻; 压源性丘疹;<br>2. 腿部水肿但无心力衰竭;<br>3. 轻度近端和远端肌无力;<br>4. 轴突多发性神经病;<br>5. 手足部肌肉萎缩;<br>6. 手部皮肤早老、槌状指、指趾内弯、短指;<br>7. 阴道/子宫/直肠脱垂。                     | 三条主要标准+与常染色体隐性遗传相一致的家族史。<br>确诊性分子检测是最终诊断的必要条件。                         |
| 经典样 2 型 (classical-like type 2, clEDS2) | <i>AEBP1</i>                  | AR   | 1. 皮肤过度伸展伴萎缩性瘢痕;<br>2. 全身性关节过度活动;<br>3. 足部畸形;<br>4. 早发性骨质减少。   | 无  | 暂无   |
| 皮肤脆裂型 (dermatosparaxis, dEDS)           | <i>ADAMTS2</i>                | AR   | 1. 皮肤极度脆弱伴先天性或产后撕裂;<br>2. 特征性颜面特征 (在出生或婴儿早期就很明显, 或者在童年后期逐渐形成);<br>3. 手腕和脚踝处皮肤松弛且褶皱过度;<br>4. 手掌皱纹增加;<br>5. 严重瘀血倾向伴有皮下血肿风险增加;<br>6. 脐疝;<br>7. 产后发育迟缓;<br>8. 四肢及手脚短小;<br>9. 与组织脆性相关的围生期并发症。 | 1. 皮肤柔软、松软;<br>2. 皮肤过度伸展;<br>3. 萎缩性瘢痕;<br>4. 全身性关节过度活动;<br>5. 内脏脆弱的并发症 (如膀胱破裂、膈肌破裂、直肠脱垂);<br>6. 运动发育迟缓;<br>7. 骨质减少;<br>8. 多毛症;<br>9. 牙列异常;<br>10. 屈光不正 (散光、近视);<br>11. 斜视。 | (主要标准 1+主要标准 2) + (一条其他主要标准和/或三条次要标准)<br>确诊性分子检测是最终诊断的必要条件。            |
| 脊柱侧后凸型 (kyphoscoliotic, kEDS)           | <i>PLOD1</i><br><i>FKBP14</i> | AR   | 1. 先天性肌张力减退;<br>2. 先天性或早发性脊柱侧后凸 (进展或不进展);<br>3. 全身性关节过度活动伴脱位/半脱位 (特别是肩关节、髋关节、膝关节)。   | 通用的次要标准:<br>1. 皮肤过度伸展;<br>2. 皮肤容易瘀伤;<br>3. 中型动脉破裂/动脉瘤;<br>4. 骨质减少/骨质疏松;<br>5. 蓝巩膜;<br>6. 疝气 (脐疝或腹股沟疝);<br>7. 胸骨形态异常;<br>8. 不成比例的高身材;<br>9. 马蹄内翻足;<br>10. 屈光不正 (近视、远视)。     | (主要标准 1+主要标准 2) + (主要标准 3 和/或三个次要标准)<br>确诊性分子检测是最终诊断的必要条件。             |



(续表)

表 1 Ehlers-Danlos 综合征 (EDS) 的不同亚型及其临床诊断标准

| EDS 亚型                             | 相关基因                        | 遗传模式     | 主要标准   | 次要标准  | 临床诊断的最低标准  |
|------------------------------------|-----------------------------|----------|--|---|--|
|                                    |                             |          |  | 基因特异性的次要标准:<br>对于 <i>PLOD1</i> 变异所致的 kEDS:<br>1. 皮肤脆弱 (容易瘀伤、皮肤脆弱、伤口愈合不良、扩大的萎缩性瘢痕);<br>2. 巩膜和眼部脆弱/破裂;<br>3. 小角膜;<br>4. 面部形状异常。<br>对于 <i>FKBP14</i> 变异所致的 kEDS:<br>1. 先天性听力障碍 (传感器神经性、传导性或混合性);<br>2. 毛囊角化过度;<br>3. 肌肉萎缩;<br>4. 膀胱憩室。                                     |  |
| 肌肉挛缩型 (musculocontractural, mcEDS) | <i>CHST14</i><br><i>DSE</i> | AR       | 1. 先天性多发性挛缩 (特征性内收/屈曲挛缩和/或马蹄内翻足);<br>2. 特征性颅面特征 (在出生时或婴儿早期就很明显);<br>3. 特征性皮肤特征, 包括皮肤过度伸展、容易瘀伤、皮肤脆弱并伴有萎缩性瘢痕、手掌皱纹增加。 | 1. 复发性/慢性脱位;<br>2. 胸骨形态异常 (扁平胸, 漏斗胸);<br>3. 脊柱畸形 (脊柱侧凸、脊柱侧后凸);<br>4. 特殊的手指 (锥形、细长、管状);<br>5. 畸形足 (马蹄外翻足、扁平足、马蹄内翻足高弓畸形);<br>6. 较大的皮下血肿;<br>7. 慢性便秘;<br>8. 结肠憩室;<br>9. 气胸/血气胸;<br>10. 肾结石/膀胱结石;<br>11. 肾积水;<br>12. 男性隐睾;<br>13. 斜视;<br>14. 屈光不正 (近视、散光);<br>15. 青光眼/眼压升高。 | 出生时或幼儿期: 主要标准 1+主要标准 2<br><br>青春期和成年期: 主要标准 1+主要标准 3<br>确诊性分子检测是最终诊断的必要条件。 |
| 肌病型 (myopathic, mEDS)              | <i>COL12A1</i>              | AD<br>AR | 1. 先天性肌肉张力减退和/或肌肉萎缩, 随年龄增长而改善;<br>2. 近端关节挛缩;<br>3. 远端关节活动过度。   | 1. 皮肤柔软、松软;<br>2. 萎缩性瘢痕;<br>3. 运动发育迟缓;<br>4. 肌肉活检提示肌病。  | 主要标准 1+ (一个其他主要标准和/或三个次要标准)<br>确诊性分子检测是最终诊断的必要条件。                          |
| 牙周型 (periodontal, pEDS)            | <i>C1R</i><br><i>C1S</i>    | AD       | 1. 重度难治性早发性牙周炎 (童年或青春期);<br>2. 附着龈缺失;<br>3. 胫前斑块;<br>4. 符合临床标准的一级亲属家族史。  | 1. 容易瘀伤;<br>2. 关节过度活动, 主要是远端关节;<br>3. 皮肤过度伸展和脆弱, 异常瘢痕 (扩大或萎缩);<br>4. 感染率增加;<br>5. 疝气;<br>6. 马凡样面部特征;<br>7. 早老样;<br>8. 显著的血管。  | (主要标准 1 或主要标准 2)<br>+ (至少两个其他主要标准和一个次要标准)<br>确诊性分子检测是最终诊断的必要条件。            |

(续表)

表 1 Ehlers-Danlos 综合征 (EDS) 的不同亚型及其临床诊断标准

| EDS 亚型                              | 相关基因  | 遗传模式 | 主要标准  | 次要标准   | 临床诊断的最低标准   |
|-------------------------------------|---|------|---|--|---|
| 脊柱发育不良型 (spondylodysplastic, spEDS) | <i>B4GALT7</i><br><i>B3GALT6</i><br><i>SLC39A13</i> | AR   | 1. 身材矮小 (儿童期逐渐进展);<br>2. 肌张力减退;<br>3. 四肢弯曲。 | 通用的次要标准:<br>1. 皮肤过度伸展、柔软、松软, 皮肤薄且半透明;<br>2. 扁平足;<br>3. 运动发育迟缓;<br>4. 骨质减少;<br>5. 认知发展迟缓。<br>基因特异性的次要标准:<br>对于 <i>B4GALT7</i> 变异所致的 spEDS<br>1. 桡尺骨融合;<br>2. 双侧肘关节挛缩或肘关节活动受限;<br>3. 全身性关节过度活动;<br>4. 单独掌横纹;<br>5. 特征性颅面特征;<br>6. 特征性影像学结果;<br>7. 严重远视;<br>8. 角膜浑浊。<br>对于 <i>B3GALT6</i> 变异所致的 spEDS:<br>1. 脊柱后侧凸 (先天性或早发性、进行性);<br>2. 关节过度活动, 全身性或仅限于远端关节, 伴有脱位;<br>3. 关节挛缩 (先天性或进行性) (尤其是手部);<br>4. 特殊的手指 (细长、锥形、蜘蛛指状、匙形、伴有远端指骨宽);<br>5. 马蹄内翻足;<br>6. 特征性颅面特征;<br>7. 牙齿变色、牙齿发育不良;<br>8. 特征性影像学结果;<br>9. 骨质疏松伴多发性自发性骨折;<br>10. 升主动脉瘤;<br>11. 肺发育不良、限制性肺疾病;<br>对于 <i>SLC39A13</i> 变异所致的 spEDS:<br>1. 眼睛突出伴蓝巩膜;<br>2. 手掌细纹;<br>3. 大鱼际肌肉萎缩, 锥形指;<br>4. 远端关节过度活动;<br>5. 特征性影像学结果。 | (主要标准 1+主要标准 2) + (特征性影像学结果+至少三个其他次要标准)<br>确诊性分子检测是最终诊断的必要条件。 |

AD: 常染色体显性遗传; AR: 常染色体隐性遗传

## 2.2 EDS 的分子诊断/基因检测

临床问题 1: 如何对 EDS 患者进行基因检测?

**推荐意见:** 对达到临床诊断标准或怀疑为 EDS 的患者, 建议行基因检测。推荐基因检测用于鉴别诊断、

明确 EDS 诊断及区别不同 EDS 亚型。针对 EDS 主流的测序方案为 EDS 相关基因 (表 1) 及需要鉴别诊断的疾病相关基因的芯片检测和全外显子组测序, 优先推荐先证者及其父母行三人全外显子组测序。详尽的病史采集

表 2 EDS 的鉴别诊断

Tab. 2 Differential diagnosis of EDS

| 诊断   | 临床表现及鉴别要点   |
|--|---|
| 过度活动谱系障碍 (hypermobility spectrum disorders, HSDs)  | HSDs 是一组与关节过度活动相关的临床描述性诊断, 通常仅累及肌肉骨骼系统或是其他有限的系统。从无症状的关节过度活动到 HSDs, 再到 hEDS 被认为是一个连续的谱系。一部分曾经被诊断为 hEDS 的患者不再满足当前的 hEDS 诊断标准, 被归为 HSDs <sup>[6]</sup> 。       |
| 马凡综合征 (Marfan syndrome, MFS)                       | MFS 和 EDS 都可表现出关节过度活动、脊柱侧凸和轻度主动脉扩张, 但 MFS 患者的皮肤质地与弹性通常未受影响, 且 EDS 很少出现不成比例的高身材、晶状体异位等 <sup>[7]</sup> 。  |
| Loeys-Dietz 综合征 (Loeys-Dietz syndrome, LDS)        | LDS 和 EDS 有许多共同特征, 皮肤柔软动脉瘤、夹层等, 但 LDS 具有与 EDS 不同的颅面特征, 如腭裂、悬雍垂裂 <sup>[7]</sup> 。  |
| 成骨不全症 (osteogenesis imperfecta, OI)                | OI 同样为一组具有临床和遗传异质性的遗传性结缔组织疾病, 有 25 种分子亚型。也可表现出关节松弛、蓝色巩膜等, 但严重的骨质疏松、反复骨折在 EDS 中相对少见。   |
| I 型胶原相关重叠疾病 (COL1-related overlap disorder, C1ROD) | 一些患者携带 <i>COL1A1</i> 或 <i>COL1A2</i> 致病性变异, 同时具有 OI 和 EDS 的常见临床表现, 而无法临床诊断为 OI 或 EDS <sup>[8-9]</sup> 。这一部分患者目前被归为 C1ROD, 也曾称为 OI-EDS 重叠疾病 <sup>[9]</sup> 。 |
| 皮肤松弛症 (cutis laxa)                                 | 皮肤松弛症是一组病症的总称, 其主要特征为皮肤松弛、缺乏弹性。但该病患者的皮肤通常在牵拉后复原缓慢, 而 EDS 患者皮肤在牵拉后复原较快 <sup>[10]</sup> 。   |

和多系统深度表型评估可提高基因检测诊断率和准确率 (强推荐: 97.56%, 弱推荐: 2.44%, 不推荐: 0)。

EDS 的临床表现异质性很强, 2020 年修订版 EDS 国际分类中列出了各亚型常见的临床表现及临床诊断标准<sup>[5]</sup>。但是仅通过临床症状很难精准地归为某个亚型, 且需要与其他遗传性结缔组织疾病, 例如马凡综合征、骨骼发育不良、皮肤松弛症等进行鉴别诊断<sup>[11]</sup>。随着二代测序技术的成熟及价格的降低, 基因检测可辅助 EDS 的诊断。借助基因检测可区别遗传基础明确的 13 个 EDS 亚型。详尽的病史采集和多系统深度表型评估可提高基因检测诊断率和准确率。

针对 EDS 主流的测序方案为 EDS 相关基因 (表 1 列出的 20 种基因) 及需要鉴别诊断的疾病相关基因的芯片检测和全外显子组测序 (whole exome sequencing, WES), 优先推荐先证者及其父母行三人全外显子组测序 (trio-WES)。详尽的病史采集和多系统深度表型评估可提高基因检测诊断率和准确率。若结果为阴性, 也可考虑染色体微阵列分析 (chromosomal microarray analysis, CMA)、多重连接依赖探针扩增 (multiplex ligation-dependent probe amplification, MLPA) 等方式检测是否存在拷贝数变异。随着全基因组测序 (whole genome sequencing, WGS) 技术的成熟及价格的降低, 条件合适可行 WGS。

临床问题 2: 如何解读 EDS 患者基因检测报告?

**推荐意见:** 若检测出符合相应遗传模式的 20 种 EDS 相关基因 (表 1) 的致病性变异和可能致病性变

异, 可明确 EDS 的分子诊断。对意义未明的变异 (variants of uncertain significance, VUS) 和阴性结果, 可结合患者的家系分析、反向表型分析、基因型-表型关联、RNA 测序等多组学数据进行遗传分析。对于仍为 VUS 和阴性的结果, 可考虑定期进行测序数据重分析。要注意临床诊断与分子诊断并非完全一致。临床医生可咨询遗传学专家的意见 (强推荐: 93.90%, 弱推荐: 6.10%, 不推荐: 0)。

如果检测出 20 种 EDS 相关基因 (表 1) 的致病性 (pathogenic, P) 和可能致病性 (likely pathogenic, LP) 变异, 基本可明确 EDS 的诊断。对于这些阳性结果, 临床医生和遗传咨询团队应当结合患者的表型及基因型, 以及疾病的致病机制 (如功能缺失突变和功能获得突变), 对报告中位点的致病性做出解读<sup>[12-13]</sup>。

如果检测结果为 VUS, 则临床医生和遗传咨询团队可考虑反向表型分析; 针对先证者单人检测方案, 可建议对先证者父母及患病亲属补充基因检测。

如果检测结果为阴性, 则临床医生/遗传咨询团队应当考虑: 若基因检测为先证者单人检测方案, 可建议对先证者父母及患病亲属补充基因检测; 若此前只进行点变异检测, 可考虑检测拷贝数变异、结构变异等。另也可推荐行 WGS 结合 RNA 测序。

更改或优化基因测序方式后, 若结果仍为 VUS 或阴性, 可考虑行测序数据重分析。结合患者的基因型-表型关联、RNA 测序、功能实验等多组学数据进行综合分析<sup>[14]</sup>。定期重分析时间间隔一般在一年以



上。定期数据重分析可将诊断率提高 1~2 倍。诊断率的提升主要源于新发现的基因-疾病关联、患者表型更新及变异致病性再分级等<sup>[15]</sup>。也可在患者表型更新、有家庭生育计划及分析流程技术更新时启动重分析<sup>[16]</sup>。

对于基因检测结果，要注意临床诊断与分子诊断并非完全一致。符合临床诊断标准的患者可能得到阴性的基因检测结果；不完全符合临床诊断标准的患者，可能得到阳性的基因检测结果。

(本部分执笔人：吴南 吴志宏 徐可欣 李国壮)

### 2.3 EDS 患者的遗传咨询

临床问题：对 EDS 患者的遗传咨询应包含哪些内容？

**推荐意见：**EDS 患者的遗传咨询主要包括：初访咨询、基因检测前咨询、基因检测结果分析和解读、病情解释和教育、疾病管理和预防措施、遗传风险评估和生育指导、心理支持和应对策略指导、科学研究和临床试验进展等内容。遗传咨询应在专业的遗传咨询团队指导下进行（强推荐：97.56%，弱推荐：2.44%，不推荐：0）。

对 EDS 患者的遗传咨询应主要包含以下方面：

(1) EDS 患者的初访咨询：包括既往病史调查、家族史调查与家系采集、心理评估与分析等。

(2) EDS 患者的基因检测前咨询：包括基因检测的必要性及意义、基因检测方案的目标范围及优劣势、基因检测的局限性及潜在风险等。

(3) EDS 患者的基因检测结果分析和解读：包括基因变异致病性的判读、致病基因遗传方式、致病基因功能与异质性、基因型与表型关联性 & 外显率等。

(4) EDS 患者的病情解释和教育：包括疾病的发病原因、类型、症状、发病年龄、患者寿命、诊断方法、治疗选择、发病率、携带率等。

(5) EDS 患者的疾病管理和预防措施：包括可供选择的治疗方案及其预期效果、健康管理方案、康复治疗建议、生活方式建议等<sup>[17-18]</sup>。

(6) EDS 患者的遗传风险评估和生育指导：包括疾病传递给下一代的可能性、个体发病风险及再发风险、生育计划与决策（胚胎植入前遗传学检测、产前诊断）、家庭规划、家系成员基因检测的指导和建议等<sup>[19-20]</sup>。

(7) EDS 患者的心理支持和应对策略指导：包

括患者情绪支持、心理咨询、应对技巧、特殊教育及资源（相关书籍资料及网站）、社会互助及资源（病友社群、社会公益组织）等。

(8) EDS 相关科学研究和临床试验进展：包括疾病相关的科学研究进展、最新治疗方法、正在开展的临床试验及参与相关研究的信息等。

遗传咨询团队作为 EDS 多学科诊疗团队的一份子，与各个学科的临床医生紧密协作，为 EDS 患者及其家庭提供基因检测前后的遗传咨询，理解 EDS 对个人、家庭、社会和医疗健康的影响，连接临床医生和患者家庭，辅助其做出更合理的医疗和个人决定<sup>[20]</sup>。

(本部分执笔人：吴南 徐可欣 李国壮 桂宝恒)

### 2.4 EDS 患者的产前咨询

临床问题：对 EDS 患者的产前咨询有哪些内容？

**推荐意见：**当妊娠期超声检查显示胎儿可能患有 EDS 时，应进行产前遗传学检测，包括染色体核型、染色体微阵列和家系全外显子测序分析以明确诊断。如果超声提示胎儿预后不良，应告知孕妇夫妇。如果检测结果确诊 EDS，需告知孕妇夫妇患儿可能表现的症状，但不能预测出生后阶段的表型。是否继续妊娠应在知情同意的基础上决定。若 EDS 为常染色体显性遗传，应对父母进行基因检测。如果一方也有 EDS，需关注相关症状。再次妊娠的风险为 50%，可进行植入前遗传学检测或产前诊断。如果 EDS 为常染色体隐性遗传，父母均为致病基因杂合子，再次妊娠风险为 25%，可进行植入前遗传学检测或产前诊断。高危亲属需进行携带者检测。某些 EDS 类型可能通过超声检查发现骨骼异常，需关注早孕期中孕超声，出现特定征象提示胎儿预后不良风险高（强推荐：92.68%，弱推荐：7.32%，不推荐：0）。

妊娠期超声检查发现胎儿存在多发性关节挛缩（arthrogryposis multiplex congenita, AMC）或关节过度活动的表现，应对胎儿进行产前遗传学检测，检测方案包括染色体核型分析、CMA 及 trio-WES，以明确胎儿是否罹患遗传性疾病，包括 EDS 的可能性。如超声提示胎儿 AMC 伴有颈部皮肤水肿、全身水肿、胃泡不显示、小下颌、脊柱侧凸等情况，则提示胎儿预后不良，应告知孕妇或夫妇，建议其慎重考虑胎儿的去留问题。

产前遗传学检测结果提示胎儿罹患 EDS，应根据基因检测结果告知孕妇夫妇胎儿出生后可能会出现

表型，由孕妇夫妇在知情同意的基础上决定是否继续妊娠。但应强调，产前咨询仅针对胎儿期，在胎儿期仅通过影像学检查或遗传学检测无法预测胎儿出生后可能会出现的表型，尤其是在出生后阶段（如新生儿期、婴儿期、儿童期）才会表现出来的表型及功能性出生缺陷，这些情况在胎儿期无法发现，亦无法预测。

先证者 EDS 的遗传学诊断明确且遗传方式为常染色体显性遗传，应进一步对父母进行基因检测，以明确父母一方是否亦为 EDS 患者。如果父母一方为 EDS 患者，应对其进行评估，特别注意有无伤口愈合延迟、容易擦伤、关节活动过度或复发性脱位及慢性关节疼痛的症状。这种情况下先证者父母再次妊娠再发风险为 50%，可选择行植入前遗传学检测（preimplantation genetic testing, PGT），或于自然受孕之后在早孕期（孕 11~13<sup>+</sup>周）通过绒毛活检（chorionic villus sampling, CVS）或在中孕期（孕 17~22<sup>+</sup>周）通过羊膜腔穿刺术进行产前诊断。如果在先证者中发现的致病变异不能在父母双方的白细胞 DNA 中检测到，由于理论上不能除外父母存在生殖系嵌合的可能性，其再次妊娠的再发风险约为 1%<sup>[21]</sup>，亦应选择行 PGT 或于自然受孕之后行产前诊断。

先证者 EDS 的遗传学诊断明确且遗传方式为常染色体隐性遗传，应对其父母进行进一步的基因检测，如果父母均为在先证者中检出的致病变异杂合子，则再次妊娠再发风险为 25%，可选择行 PGT 或于自然受孕之后行产前诊断。先证者父母的每一个兄弟姐妹都有 50% 的可能性为该致病变异的携带者，应对先证者的高危亲属进行携带者检测。

某些类型的 EDS，如脊柱侧后凸型 EDS（kyphoscoliotic EDS, kEDS）、肌肉挛缩型 EDS（musculocontractural EDS, mcEDS）、肌病型 EDS（myopathic EDS, mEDS）、脊柱发育不良型 EDS（spondylodysplastic EDS, spEDS），在妊娠期有可能通过超声检查发现胎儿存在骨骼异常情况，早孕期超声应关注胎儿颈后透明层（nuchal translucency, NT）是否增厚，中孕期超声检查应关注胎儿是否存在骨骼异常或 AMC 的表现，建议按照美国医学遗传学和基因组学学院（American College of Medical Genetics and Genomics, ACMG）指南对胎儿骨骼系统进行排查<sup>[22]</sup>，对于胎儿存在 AMC 的情况，应进行详细的超声检查，胎儿是否存在颈部皮肤水肿、全身水肿、胃泡不显示、小下颌、脊柱侧凸等情况，这些征象的出现提示

胎儿预后不良，发生胎死宫内和新生儿期死亡风险高<sup>[23]</sup>。

（本部分执笔人：戚庆炜 蒋宇林）

### 3 治疗

#### 3.1 血管外科

临床问题：EDS 患者合并血管外科的问题有哪些，应如何进行检测，治疗方式与原则是什么？

**推荐意见：**推荐在 EDS 患者中关注常见血管受累表现包括血管破裂和器官破裂等。除血管型 EDS（vascular EDS, vEDS）外，如 mcEDS、经典样型 EDS（classical-like EDS, clEDS）、经典型 EDS（classical EDS, cEDS）等其他亚型也可能出现严重血管并发症。EDS 患者合并血管外科问题推荐首选的诊断方式为无创影像学检查，如 CT 血管造影（CT angiography, CTA）或磁共振血管成像（magnetic resonance angiography, MRA）。建议在首次诊断时进行全面评估，然后每 18~24 个月重复检查，避免有创性检查。治疗方面，推荐进行患者宣教，定期监测血压以维持正常水平。在药物治疗方面，不推荐使用喹诺酮类抗生素，需谨慎使用阿司匹林或非甾体类抗炎药（non-steroidal anti-inflammatory drugs, NSAIDs），考虑维生素 C 以促进伤口愈合。手术干预不是首选，但在紧急情况下可能需要，术后需深度修复伤口。治疗需在医疗专家的指导下进行，以降低并发症风险并提高生活质量（强推荐：90.24%，弱推荐：9.76%，不推荐：0）。

##### 3.1.1 血管外科的常见表现

vEDS 是 EDS 患者中较为少见的分型，发病率在 1/200 000~1/50 000 之间，在所有 EDS 病例中约占 4%<sup>[24]</sup>。血管破裂或夹层，以及胃肠道穿孔或器官破裂为常见表现<sup>[25]</sup>。严重的血管并发症也可出现在其他亚型中，特别是 mcEDS 和 clEDS。在 vEDS 以外的其他亚型中最常见的表现是血肿（常见于 mcEDS、clEDS）、颅内出血 [常见于皮肤脆裂型 EDS（dermatosparaxis EDS, dEDS）]、动脉夹层（常见于 kEDS、cEDS）<sup>[26]</sup>。

##### 3.1.2 检查方式和监测频率

对于血管病变，首选无创影像学检查，推荐在首次诊断时对患者进行全面的评估，首选检查为 CTA 或 MRA，对影像学检查呈阴性的患者，可每 18~24 个月进行重复评估<sup>[27]</sup>。除非出血危及生命或外科手术

干预前需要有创性检查，否则因避免有创诊断性检查，检查前需充分评估、交代风险。

### 3.1.3 治疗方式与原则

(1) 积极宣教：避免创伤或可使血压大幅增加的运动（如提举重物、极限负重训练）。特别是对于vEDS，应强调血管及内脏破裂的预防措施。

(2) 定期监测血压：维持血压在正常或较低的正常范围内，减少血压骤然增高所致动脉夹层或动脉瘤破裂的可能。

(3) 药物治疗：不推荐EDS患者（特别是vEDS患者）使用喹诺酮类抗生素，因为这类药物会增加主动脉夹层、肌腱炎和肌腱断裂的风险<sup>[28]</sup>；谨慎使用阿司匹林或NSAIDs，这类药物可能会增加出血风险<sup>[29]</sup>；对于易发瘀斑或皮肤脆弱的患者，有研究证实认为应用维生素C以减少瘀斑并促进伤口愈合<sup>[30]</sup>；部分专家认为，塞利洛尔可降低vEDS患者夹层的发生率，但研究样本较小，有效性尚未确定<sup>[31]</sup>。

(4) 手术干预：迄今为止，针对vEDS患者的诊断、腔内介入治疗和血管手术相关数据有限，vEDS患者行手术治疗并发症发生率和病死率均较高，因此通常不将手术治疗作为vEDS患者血管疾病治疗的首选。但如果发生动脉破裂等紧急情况，则需要手术治疗，腔内介入治疗的风险可能低于开放性手术，但二者均有较高的并发症发生率<sup>[32]</sup>。在术中应尽可能减少探查，避免副损伤。术后伤口管理：在可能的情况下对伤口进行深度修复，缝线保留时间一般是普通患者的2倍。

（本部分执笔人：陈跃鑫 付怡凝）

## 3.2 皮肤与整形科

临床问题：遇到哪些皮肤、或面容问题会怀疑患者患有EDS，如何处理EDS患者的伤口及皮肤护理？

**推荐意见：**皮肤方面，推荐在发现就诊患者皮肤有伤口愈合延迟、易发瘀斑、皮肤过度伸展和异常的瘢痕形成时，结合有无关节过度活动、多关节脱位、脊柱侧凸，怀疑EDS的可能性。面容方面，如患者有典型的眼距增宽、鼻背宽平、眼内眦皮赘、耳廓畸形，或面部皱纹多于同龄人，如首诊于整形外科，推荐进行基于3D照相的面容评估协助诊断。EDS患者常出现伤口并发症，表现为伤口渗血、延迟愈合、伤口裂开等，愈合后的伤口常伴瘢痕形成。对EDS患者的手术中要注意小心操作、轻柔牵拉，皮肤深层软组织需充分减张缝合。手术后高张力部位需使用加

压绷带妥善包扎，表面缝线延迟拆线至常规伤口拆线时间的2倍。口服或静脉注射维生素C可能有助于改善EDS伤口愈合延迟，但需要在明确EDS亚型后，在医生指导下使用。EDS患者及患儿家长的健康教育有助于减少因皮肤脆性增加所致的伤口愈合问题（强推荐：87.80%，弱推荐：12.20%，不推荐：0）。

### 3.2.1 皮肤及面部特征

EDS患者，尤其是cEDS和vEDS，常因皮肤弹性或脆性增加带来的问题就诊于皮肤科与整形科。具体表现为轻微外伤或碰伤导致较大伤口或明显的血肿，缝合伤口容易反复开裂，愈合延迟，愈合后留较大萎缩性瘢痕及海绵样瘢痕。皮肤皱褶处拉起弹性过度，皮肤柔软，天鹅绒样感，无妊娠纹，四肢伸侧可有皮下硬结。

EDS患者面部具有特征性改变，如眼距增宽、鼻背宽平、眼内眦皮赘、耳廓畸形、面部皱纹多于同龄人，尤其是老年后眼周皮肤丰满多皱等。且面容特征随着年龄的增长会逐渐显著<sup>[33]</sup>。

每种亚型的特殊面容不尽相同。vEDS的典型面部特征为：眼睛大、下巴小、脸颊凹陷、鼻子和嘴唇薄、耳廓畸形。mcEDS患者的颅面特征在出生时或婴儿早期就很明显，该型患者基本均有五官距离过宽，双耳突出、大、低位、后旋或发育不良，鼻部短小、人中偏长等面部特征。大部分患者可出现睑裂向下倾斜，蓝色巩膜，上唇薄，在幼年期表现为凶门增大、嘴巴小、鼻唇沟突出。少部分患者伴先天性下颌后缩、唇腭裂等<sup>[34]</sup>。dEDS患者在婴幼儿期间表现为凶门大、小颌畸形、牙龈增生，随着年龄的增长，逐渐表现出额头偏短，面颊大而下垂，下唇突出，内眦皮赘、眼睑浮肿、眼睑松弛，导致眼裂偏小<sup>[35]</sup>。牙周型EDS（periodontal EDS, pEDS）、spEDS还可表现出马凡样面容，如面容瘦长、眶下肌突出、眼球下陷、耳朵较大。

EDS患者常为诊疗或改善异常面容首诊于整形外科。整形外科医生应充分掌握并能识别面容的异常，推荐患者进行基于3D照相的面容评估，必要时可行基因检测，以便做出进一步分型，以减少不必要的、威胁生命安全的整形手术。

### 3.2.2 伤口及皮肤护理

EDS患者出现伤口并发症的风险远较其他患者高<sup>[30]</sup>。常规缝合伤口裂开的风险增加，手术伤口建议双层缝合，且深部伤口应充分缝合以促进愈合。伤



口愈合后瘢痕可能比原来的伤口更宽，形成广泛的萎缩性瘢痕<sup>[36]</sup>。

对于 EDS 患者行手术时，术中应注意轻柔操作，在切开、牵拉及缝合时，尤其应避免损伤皮缘。缝合时应采取分层、减张或超减张缝合，并额外加针以强化固定，使皮缘最大化无张力愈合；但也有文献指出，过多的缝线可能会破坏皮肤血运，导致伤口愈合困难，可使用补片代替加针<sup>[37-38]</sup>。对于表层皮肤的缝线，拆线时间应是非 EDS 患者的 2 倍，以避免伤口裂开<sup>[36-37]</sup>。周密的术后护理对于 EDS 患者也至关重要，高张力部位的伤口需应用压力绷带并妥善包扎，易损伤的部位（如膝、踝、肘等）可加用保护垫<sup>[36,39]</sup>。另外，患者可进行低阻力运动和物理治疗促进恢复。

EDS 患者（尤其是儿童）可使用保护性绷带或护具保护膝关节、小腿和前额，以减少皮肤损伤。易发瘀斑的患者应避免进行剧烈运动，谨慎使用可能会降低血小板功能的药物，如阿司匹林和大部分 NSAIDs 药物。

vEDS 患者体内存在慢性维生素 C 缺失<sup>[40]</sup>，而缺乏维生素 C 会导致皮肤脆弱和自发性出血。对于 vEDS 患者，围术期可予静脉补充大剂量维生素 C<sup>[30]</sup>。另一些低级别证据文献指出，kEDS 和 vEDS 患者可口服维生素 C 以减少瘀斑并促进伤口愈合<sup>[41]</sup>。hEDS 患者皮肤中的胶原纤维直径更细，细胞外基质更致密、紊乱，弹性纤维成份更多，导致皮肤脆弱、伤口愈合缓慢<sup>[42]</sup>。建议 hEDS 患者每日口服维生素 C 改善血管的脆性并减少淤血，但剂量不应超过 500 mg/d<sup>[43]</sup>。

对于开放性难治性创面，一些案例报道经验性使用皮肤移植、补片覆盖和负压吸引，由于皮肤脆性和伤口裂开程度不同，这些方法疗效证据尚不充分，仍处于探索阶段<sup>[37,44]</sup>。

（本部分执笔人：王 涛 龙 笑 夏泽楠）

### 3.3 骨科

临床问题：EDS 患者合并骨科问题有哪些，应该如何处理？

**推荐意见：**推荐在 EDS 患者中关注常见骨科受累表现，包括关节过度活动、关节（半）脱位、脊柱侧（后）凸、马蹄内翻足等。在保守治疗不适用或无效时可考虑手术，但手术治疗的并发症发生率明显高于对照人群。考虑到 EDS 及不同亚型的临床特征，以及患者个性化情况，术前讨论需要 MDT 参与

（**强推荐：93.90%，弱推荐：6.10%，不推荐：0。**）

#### 3.3.1 骨骼肌肉系统的常见表现

多数 EDS 亚型患者均有明显的骨科受累表现，其中关节过度活动及关节（半）脱位很常见，特别是在 hEDS 患者中。这会造成关节疼痛和早发关节磨损，且在出现影像学改变前，患者就经常感到关节疼痛；这可能导致患者被误诊为关节扭伤或者肌肉拉伤/劳损等<sup>[45-46]</sup>。有关节过度活动表现的 EDS 患者可能会经历从过度活动，到慢性进行性疼痛，再到活动受限、肌肉含量降低、本体感觉异常、关节炎等疾病进程<sup>[46]</sup>。骨骼系统其他常见的表现包括脊柱侧（后）凸、马蹄内翻足、漏斗胸或鸡胸、骨质减少或骨质疏松、先天性髋关节脱位等<sup>[46-47]</sup>。此外，EDS 还可导致肌张力下降、肌肉松弛和肌肉功能减退。患者可能感到肌肉无力或疲劳，影响运动能力和日常生活。

#### 3.3.2 治疗方式与原则

合并骨科受累的 EDS 患者，治疗方式包括保守治疗和手术治疗。保守治疗分为药物治疗、支具治疗和物理治疗。药物治疗主要是对症治疗，如针对 EDS 患者可能出现的疼痛和不适，可使用非处方的 NSAIDs 和镇痛药缓解<sup>[48]</sup>。但鉴于 EDS 患者常伴有胃肠道问题，药物的选择和使用需要在消化内科医生的指导下进行<sup>[49]</sup>。支具治疗包括针对手指、大关节、脊柱等部位的支具，支具治疗可改善关节过度活动、脊柱侧凸及疼痛等症状，但是过多使用或不恰使用会导致肌肉力量下降等副作用<sup>[45]</sup>。物理治疗是重要的保守治疗手段。物理治疗可帮助改善关节的稳定性、增强肌肉力量和控制疼痛<sup>[5]</sup>。如康复科医生和物理治疗室可设计特定的运动计划和肌肉强化练习，以改善关节稳定性和姿势，减轻疼痛并提高运动能力<sup>[50]</sup>。对于 EDS 患者合并骨科疾病，在保守治疗效果不佳或不适用的情况，手术治疗是必要的，但选择手术时应慎重考虑患者的整体情况和病情严重程度。手术治疗包括关节稳定性修复、骨结构畸形矫正、骨折修复等<sup>[47]</sup>。手术治疗在 EDS 患者合并骨骼系统疾病的治疗中起着重要作用。手术可改善关节功能、纠正骨骼畸形、减轻疼痛并提高生活质量<sup>[47]</sup>。然而，由于 EDS 患者存在结缔组织脆弱性和愈合障碍等特点，手术治疗可能面临一些挑战，其中并发症较多导致手术效果较差，并发症包括持续性疼痛、伤口愈合困难、术后再（半）脱位、不稳定、植入物带来的疼痛/不适、感染，以及可导致死亡的大出血等<sup>[47,51]</sup>。因此，手术前应对患者进行全面评估，并

由经验丰富的 MDT 进行手术规划和操作,对患者进行个性化评估,以最大程度地减少并发症发生,并为患者提供最佳的治疗效果。此外,手术治疗前后的康复训练非常重要<sup>[47]</sup>。

(本部分执笔人:仇建国 吴南 李国壮)

### 3.4 呼吸科

临床问题:EDS 患者合并呼吸系统问题有哪些,应该如何处理?

**推荐意见:**推荐在 EDS 患者中关注常见呼吸系统受累表现,包括活动后气短、发音困难、哮喘、睡眠呼吸暂停、气胸、血胸、咯血等。针对上述症状主要采用对症治疗、物理康复治疗,少数情况可能需要手术治疗。考虑到 EDS 及不同亚型的临床特征,以及患者个性化情况,需要 MDT 参与(强推荐:93.90%,弱推荐:6.10%,不推荐:0)。

#### 3.4.1 呼吸系统的常见表现

EDS 常出现呼吸系统受累的亚型包括 hEDS、cEDS 或 vEDS。呼吸系统的常见表现包括活动后气短、发音困难、哮喘、睡眠呼吸暂停、呼吸功能下降等,偶有上气道塌陷或梗阻,以及膈肌破裂的报道<sup>[28]</sup>。17.6%的 vEDS 患者可出现呼吸系统受累<sup>[52]</sup>。vEDS 患者还可出现气胸、血胸和咯血<sup>[52]</sup>。57.3%的患者可出现胸部影像学异常,包括肺气肿(32.3%)、成簇的钙化小结节(6.6%)或钙化结节(2.9%)。组织病理表现为动脉异常,肺泡破裂伴有肺气肿,同时出现弥漫的肺泡出血及含铁血黄素增多<sup>[52]</sup>。

#### 3.4.2 治疗方式与原则

合并呼吸系统受累的 EDS 患者,治疗方式包括对症治疗、物理康复治疗,有时可能需要手术治疗。对于 vEDS 患者,还应强调对于血管及内脏破裂并发症的预防。

EDS 患者哮喘的发病率增高,约为 23%,主要见于 cEDS 患者<sup>[53]</sup>。对于存在哮喘的 EDS 患者,应按照哮喘治疗策略进行处理,包括筛查诱发因素,治疗合并疾病(肥胖、食管胃反流病、肥大细胞活化综合征等),并使用低剂量吸入性糖皮质激素及支气管扩张剂。考虑到 EDS 患者皮肤及骨骼脆弱性,应避免长期口服糖皮质激素,并以最低剂量的吸入性糖皮质激素维持疾病控制<sup>[28]</sup>。

气胸和血胸是 vEDS 患者的常见呼吸系统并发症,可按照气胸、血胸的常规治疗方法处理,包括穿刺抽吸、胸腔置管引流、药物性胸膜粘连、全胸膜覆

盖技术等,根据严重程度及复发风险决定具体方式。考虑到组织脆性及术后出血的高风险,应谨慎选择手术治疗。动脉血管瘤破裂导致的大量血胸,有时需要进行介入血管栓塞治疗。vEDS 患者若出现反复咯血,可使用氨甲环酸等止血药物<sup>[54]</sup>,对于大咯血者,应警惕窒息。

睡眠呼吸暂停综合征在 EDS 患者中的发生率显著增高<sup>[55]</sup>,与软骨缺陷及咽腔塌陷相关。有症状的患者需要进行多导睡眠监测。存在阻塞性睡眠呼吸暂停综合征的患者根据严重程度选择持续正压通气治疗,但应警惕正压通气导致的气胸<sup>[28]</sup>。

物理康复治疗是改善 EDS 患者的呼吸肌力、声带功能、活动耐量及生活质量的重要方法。包括吸气肌训练、语言训练等。吸气肌训练有助于增强呼吸肌力量,减轻呼吸肌疲劳导致的呼吸困难,改善活动耐量。语言训练,有助于改善因声带松弛、声带运动减弱或不协调导致的发音困难、声音嘶哑等症状<sup>[28]</sup>。详见 3.13 耳鼻喉科部分及 4.3 康复部分。

对于 vEDS 患者,由于 III 型胶原减少或结构缺陷,容易发生血管或内脏破裂,严重影响预后。应强调对于血管、内脏破裂并发症的预防。预防措施包括:尽可能避免创伤及有创性检查(包括动脉血气、支气管镜检查、组织活检等),严格把握择期手术治疗的适应证,严格控制血压,建立个体化应急预案,并每年进行血管形态监测,监测手段包括超声、CTA 及 MRA<sup>[24]</sup>。

(本部分执笔人:田欣伦 张婷)

### 3.5 心内科

临床问题:EDS 患者心脏受累的主要表现,应如何处理?

**推荐意见:**尽管 EDS 患者可能会出现较多的心脏症状,但多为非特异性,可能与体位性心动过速综合征(postural orthostatic tachycardia syndrome, POTS)相关。在主要的两个类型 cEDS 或 hEDS 患者中,超声心动图发现主动脉扩张和瓣膜异常并不常见,而且通常为轻度,无需处理。鉴于缺乏证据,在无临床表现或阳性家族史的情况下不建议对非心脏-瓣膜型 EDS(cardiac-valvular EDS, cvEDS)患者进行超声心动图评估和监测。对于基因检测为 COL1A2 突变的患者(cvEDS),需要定期进行超声心动图监测,比较容易出现二尖瓣和主动脉瓣反流,出现重度反流时需要进行瓣膜置换(强推荐:87.80%,弱推荐:12.20%,不推荐:0)。



EDS 患者心脏受累的主诉多为非特异性, 包括头晕, 其次是心悸、昏厥和胸痛, 可能与 POTS 相关<sup>[56]</sup>。超声心动图异常主要表现为二尖瓣脱垂 (mitral valve prolapse, MVP) 和主动脉根部扩张 (aortic root dilation, ARD), 主要见于 cEDS 或 hEDS 患者, vEDS 患者虽然较多发生主动脉瘤、夹层和破裂, 但 ARD 发生率极低<sup>[57]</sup>。MVP 的患病率为 6%~8%, 轻-中度, 合并二尖瓣反流通常为轻度, 不需要手术干预。ARD 患病率为 10%~15%, 通常无或仅合并轻度反流。心脏受累更多见于 cvEDS (EDS 中比较罕见的类型), 主要是主动脉瓣和二尖瓣脱垂, 导致中-重度反流, 而且随着年龄增加, 发生概率增加, 因此需要定期监测<sup>[58]</sup>。

也有文献报道指出, 在 48 例接受手术的 EDS 患者, 平均年龄 (52.6±14.6) 岁; 48% 为女性, 17 例患者 vEDS, 31 例非血管型 EDS, 主动脉 (vEDS 76.5% vs. 非血管型 EDS 16.1%) 和二尖瓣手术 (vEDS 11.8% vs. 非血管型 EDS 48.4%) 是两种最常见的心血管手术 (分别为  $P<0.01$  和  $P=0.007$ )<sup>[59]</sup>。

(本部分执笔人: 张抒扬 田 庄)

### 3.6 消化内科

临床问题: EDS 患者合并消化内科问题有哪些, 应该如何处理?

**推荐意见:** 推荐在 EDS 患者中关注消化道受累表现, 包括便秘、腹泻、腹部不适或腹痛等, 部分 vEDS 患者可以自发性肠道穿孔为首发表现。对于存在慢性便秘的患者, 可行全胃肠通过时间、肛门直肠测压等胃肠动力相关检查, 通过对症治疗有助于减轻患者消化道症状。对于自发性肠道穿孔患者, 则予以外科手术治疗为主的综合治疗, 但手术并发症发生率高, 术前讨论需要 MDT 参与 (强推荐: 87.80%, 弱推荐: 12.20%, 不推荐: 0)。

#### 3.6.1 消化系统的常见表现及评估

在 14 种 EDS 亚型中, hEDS 和 vEDS 常出现消化系统受累。hEDS 患者可表现为慢性便秘、腹泻、腹部不适或腹痛等, 许多患者消化道症状符合肠易激综合症的诊断标准。对于存在慢性便秘的 hEDS 患者, 全胃肠通过时间可发现其存在胃肠道慢传输, 高分辨肛门直肠测压有助于发现患者存在直肠敏感性下降<sup>[60-61]</sup>。部分 vEDS 的患者以消化道自发穿孔为突出表现, 其中以结肠穿孔最常见, 其次为小肠和胃穿孔, 多为急性穿孔, 也有慢性穿孔的报道; 此外, 个

别患者可出现肝脏或脾脏等腹腔内脏自发血肿、破裂<sup>[62-65]</sup>。其他亚型 EDS 消化道受累情况的相关报道较少, 在病史采集及靶脏器受累评估中, 应针对消化道相关症状进行问诊, 并对存在消化道症状的患者进行合理的、恰当的评估。

#### 3.6.2 治疗方式与原则

存在消化系统受累的 EDS 患者, 其治疗方式的选择多有赖于上述的病情评估及疾病亚型的综合分析。对于 hEDS 出现消化道症状, 鉴于多存在胃肠动力及内脏感觉的异常, 可按照胃肠功能性疾病的治疗原则进行针对性的对症治疗。如存在慢性便秘的患者, 一方面加强一般治疗的宣教, 多饮水、增加膳食纤维、保持恰当活动量, 另一方面可给予缓泻药物、促胃肠动力药物辅助通便治疗; 对于存在直肠敏感性下降的患者, 可给予生物反馈治疗<sup>[60-61]</sup>。对于确诊 vEDS 或拟诊为 vEDS 的患者, 有创的内镜检查需要特别慎重, 应尽量避免。如患者已发生急性消化道穿孔, 外科手术治疗是首要的治疗方案, 但外科手术存在伤口延迟愈合、围术期感染风险、内脏破裂、术后再发穿孔等风险。对于反复出现结肠穿孔的患者, 可考虑行回肠造口+全结肠切除术, 以避免术后再发结肠穿孔<sup>[62-63]</sup>。因此, 在病情允许的情况下, 手术前应对患者进行全面评估, 并由经验丰富的 MDT 进行手术规划和操作, 对患者进行个性化评估, 以最大程度地减少并发症, 并为患者提供最佳的治疗效果。

(本部分执笔人: 李景南 李 骥)

### 3.7 神经外科

临床问题: EDS 合并的神经外科临床问题有哪些, 有什么建议?

**推荐意见:** EDS 最常合并出现的神经外科情况包括 Chiari 畸形、颅颈交界区不稳、脊髓栓系综合征。对于颅颈交界区的神经或骨性畸形, 建议在神经减压的同时行内固定术。对于明确症状的脊髓栓系综合征, 可行终丝切断术或其他针对病因的手术 (强推荐: 85.37%, 弱推荐: 14.63%, 不推荐: 0)。

#### 3.7.1 颅颈交界区疾病

Rock 等<sup>[66]</sup>通过回顾单中心 67 例接受神经外科手术 EDS 患者, 结果示最高发的疾病是 Chiari 畸形和颅颈交界区不稳。Brodelt 等<sup>[67]</sup>在其中心的 2813 例 Chiari I 型患者中, 有 12.3% 的患者被诊断为遗传性结缔组织病, 而 EDS 就是其中的一种。

Chiari 畸形的手术治疗, 倾向于减压的同时行固定术, 避免单纯减压术后枕颈失稳<sup>[66]</sup>。Zhao 等<sup>[68]</sup>报告了其单中心经验, 回顾发现 15 例因小脑扁桃体下疝行后颅窝减压术后, 出现颅颈交界区失稳需行枕颈固定的患者中, 12 例均曾被诊断为 EDS; 因而认为合并 EDS 可能是后颅窝减压术后出现颅颈交界区失稳的危险因素, 此类患者减压的同时增加枕颈固定术可能是更安全有效的治疗。

对于颅颈交界区失稳, 其原因可由于横韧带的变性和松弛导致寰齿、寰枢关节不稳定, 也可继发于枕颈后路手术。Lohkamp 等<sup>[69]</sup>系统回顾了 16 篇文章, 推荐斜坡枢椎角 (the clivo-axial angle, CXA)、Harris 测量法、Grabb-Mapstone-Oakes 测量法和寰枢椎轴向偏角 (the angular displacement of C1 to C2) 来评估 EDS 患者是否存在颅颈交界区不稳。由于寰枢椎及枕颈关节活动度大, 可能引起继发的脊髓组织的微损伤, 甚至严重的脊髓症状, 因而对于诊断颅颈交界区不稳的 EDS 患者, 最常用的治疗方式是短节段固定, 大部分患者术后有显著症状改善。此外, EDS 患者还应注意其伤口愈合问题<sup>[66]</sup>。

### 3.7.2 脊髓栓系综合征

EDS 合并脊髓栓系综合征也较为常见, Klinge 等<sup>[70]</sup>通过电镜观察到, 在 hEDS 患者中, 终丝呈现遗传性胶原纤维异常和获得性纤维损伤, 可解释非圆锥低位型脊髓栓系综合征在 hEDS 患者中的高发。对这种情况, 推荐终丝切断术。

### 3.7.3 EDS 相关血管损伤

EDS 患者在行神经血管介入手术时, 须注意穿刺点和操作相关的血管损伤。Padmanaban 等<sup>[71]</sup>回顾了 59 例患者的神经介入治疗情况, 结果显示 94% 操作获得成功, 但并发症发生率和病死率分别高达 30% 和 7.5%。最主要的风险存在于穿刺点和操作相关的血管损伤。

(本部分执笔人: 段婉茹)

## 3.8 内分泌科

临床问题: EDS 患者常合并的主要内分泌问题是什么, 应该如何处理?

**推荐意见:** 推荐在 EDS 患者中需要关注的内分泌问题是骨密度降低、骨折风险增加, 但不同类型患者骨密度具有差异, 低骨密度、骨折风险增加在合并关节活动过度的 cEDS、hEDS、kEDS 等亚型中较常见。因此, 新诊断的 EDS 患者接受脊柱正侧位 X 线

检查和骨密度评估是必要的。随诊过程中定期复查骨密度和骨转换指标, 必要时给予抗骨质疏松治疗。推荐 EDS 患者需要关注是否合并存在先天性肾上腺皮质增生症 (congenital adrenal hyperplasia, CAH) 表现, 注意筛查 CAH-X 综合征, 这是一种由于 *CYP21A2* 基因和 *TNXB* 基因的连续缺失, 导致 21 羟化酶缺陷和 *tenascin-X* 单倍蛋白剂量不足的邻接基因综合症。因此建议合并 CAH 的 EDS 患者分子遗传学检测应包括 CAH-X 嵌合体分析 (强推荐: 89.02%, 弱推荐: 10.98%, 不推荐: 0)。

### 3.8.1 EDS 骨密度特点

研究发现 EDS 人群体成分中的骨矿物质含量、肌肉含量均低于平均人群, 骨矿物质含量降低主要发生在关节活动度大的 EDS 亚型中, 严重骨矿物质含量降低, 达骨质疏松的发生率大约为 17%<sup>[72]</sup>。EDS 还与骨折有关, 创伤性骨折或应力性骨折为主, 患病率大约为 44%, 骨折最常见的部位包括跖骨、前臂、肱骨和腓骨<sup>[72]</sup>。研究结果提示在调整体力活动的影响因素后, 骨折与骨质疏松状态无关<sup>[72]</sup>。

### 3.8.2 造成骨骼影响的原因

EDS 致病基因通过影响骨成熟、调节胶原蛋白基因及细胞外基质基因的表达影响骨骼的稳态<sup>[73]</sup>。其次, 由于骨骼与肌腱、韧带的相互作用, 肌腱与韧带的松弛, 干扰了三者之间力量的传递, 导致继发性骨骼无力<sup>[74]</sup>。第三, EDS 患者由于生活方式的改变, 如疼痛导致的活动减少和步态改变等也增加跌倒和骨折的风险<sup>[75]</sup>。

### 3.8.3 治疗方式与原则

治疗及预防对于内分泌系统受累的 EDS 患者, 治疗方式主要为药物治疗, 对于复发性骨折的 EDS 患者, 可参照成骨不全症的治疗方案, 使用双膦酸盐治疗改善症状<sup>[76]</sup>。此外, 推荐定期进行体育锻炼和训练, 以降低 EDS 患者的跌倒风险, 减少骨折的发生<sup>[77]</sup>。

### 3.8.4 CAH-X 综合征的分子遗传学特点

*CYP21A2* 基因位于 6p21.3 号染色体上人类白细胞抗原的主要组织相容性复合物位点, 该区域由成功能基因和假基因串联排列, 构成排列顺序为 *STK19-C4A-CYP21A1P-TNXA-STK19B-C4B-CYP21A2-TNXB* 的 RCCX 模块。*CYP21A2* 与 *CYP21A1P* 和 *TNXB* 与 *TNXA* 的紧密串联排列和高度同源性导致高频基因转换和大片段重排, 从而产生嵌合 *CYP21A1P/CYP21A2* 和 *TNXA/TNXB* 基因<sup>[78]</sup>。*CYP21A2* 基因缺陷导致

21-羟化酶缺乏症，是 CAH 的常见原因<sup>[79]</sup>。*TNXB* 基因编码细胞外基质糖蛋白 tenascin-X，是 EDS 的致病基因之一。CAH-X 综合征是 2013 年被首次报道并命名，由于 *CYP21A2* 基因和 *TNXB* 基因连续缺失，导致 21 羟化酶缺陷和 EDS 的邻接基因综合征<sup>[80]</sup>。

### 3.8.5 CAH-X 综合征的临床表现特点

由于 21-羟化酶缺陷，CAH-X 综合征通常存在于 CAH 中，其特征为皮质醇缺乏，伴有不同程度的雄激素过量，其严重程度取决于 21-羟化酶缺陷程度<sup>[81]</sup>，EDS 表现可能与关节活动过度、慢性关节痛、关节半脱位、疝和心脏缺陷有关<sup>[82]</sup>。据估计 CAH 患者中，CAH-X 综合征的患病率为 14%~15%<sup>[83]</sup>。然而，目前由于该人群研究仍然很少，CAH-X 综合征的临床表型尚未完全明确。表型的严重程度可能与显性等位基因的剂量有关，单等位基因 CAH-X 综合征患者具有最常见的轻度 EDS 表型，双等位基因 CAH-X 综合征患者具有更严重 cEDS 亚型<sup>[84]</sup>。

### 3.8.6 CAH-X 综合征的诊断

分子水平确诊 CAH 和 *TNXA/TNXB* 嵌合体存在是诊断的金标准，但由于假基因的存在，*TNXB* 基因分析和二代测序仍存在挑战，易造成漏诊。建议合并 CAH 的 EDS 患者分子遗传学检测应包括 CAH-X 嵌合体分析，有助于指导早期筛查、治疗、预测临床表型和预后，并提供遗传咨询<sup>[83]</sup>。

(本部分执笔人：朱惠娟 范 歆)

## 3.9 风湿免疫科

临床问题：EDS 患者合并风湿免疫科问题有哪些，应该如何处理？

**推荐意见：**①推荐在 EDS 患者中关注常见关节受累表现，包括关节痛、关节过度活动、关节（半）脱位等，详见 3.3 骨科部分。②推荐在 EDS 患者中关注 hEDS 与纤维肌痛的鉴别。hEDS 是 EDS 的主要类型之一，由于广泛性疼痛可能经常被误诊为纤维肌痛。故对于纤维肌痛、抑郁和慢性疲劳综合征患者需通过适当的诊断措施和评估排除 hEDS，以确保疑似患者得到相应的护理和治疗。伴纤维肌痛样症状的 hEDS 患者治疗着重于控制疼痛、缓解焦虑和疲劳、改善生活质量等。③推荐在 EDS 患者中关注有无原发免疫缺陷的存在（强推荐：90.24%，弱推荐：9.76%，不推荐：0）。

### 3.9.1 hEDS 患者的常见表现

hEDS 主要特征是广泛性关节过度活动及相关的

肌肉骨骼表现。虽然未被纳入主要诊断标准，但 hEDS 通常与全身性症状相关，如慢性疼痛、慢性疲劳、自主神经功能异常、焦虑、抑郁、睡眠障碍和整体较差的生活质量等。关节疼痛是 hEDS 常见的症状之一，可急性加重，常伴有慢性疲劳。与 hEDS 相关的疼痛具有类似纤维肌痛的机制，但 hEDS 的疼痛对身体和功能的影响更为严重<sup>[85]</sup>。

### 3.9.2 治疗方式与原则

对于存在类似纤维肌痛症状的 hEDS 患者，治疗上主要包括药物治疗及非药物治疗。治疗方案应该个体化。治疗药物包括对乙酰氨基酚、NSAIDs、局部麻醉药、肌肉松弛剂、镁、三环抗抑郁药、5-羟色胺/去甲肾上腺素受体抑制剂、抗癫痫药物、短期糖皮质激素、葡萄糖胺、软骨素、曲马多、苯二氮草类药物和阿片类药物等。应用过程中应注意药物的副作用和药物成瘾的潜在风险，需密切监测。例如，应用 NSAIDs 时需注意其增加消化道溃疡、出血及冠心病和肾功能不全发生的风险。应用糖皮质激素时需注意高血糖、高血脂、肥胖及伤口愈合延迟等副作用。加巴喷丁和普瑞巴林是两种常用的治疗神经性疼痛的药物，同时又有抗焦虑的双重作用，但可能会导致体重增加。非药物治疗方面，主要指用于缓解关节疼痛的物理治疗，包括使用冷热敷、针灸、按摩、生物反馈、电刺激和使用辅助设备。总体目标应该是将疼痛控制在一个可容忍的范围内，而不是完全没有疼痛<sup>[86-88]</sup>。在 hEDS 患者中，可能会发生原发免疫缺陷。所以在临床中应注意这些患者免疫球蛋白的水平及是否容易发生感染，尤其是呼吸道和胃肠道的感染，一旦发生，可予抗感染治疗的同时予静脉补充人免疫球蛋白<sup>[89]</sup>。

(本部分执笔人：沈 敏)

## 3.10 神经内科

临床问题：EDS 患者合并的神经内科的表现有哪些，应该如何处理？

**推荐意见：**推荐关注 EDS 患者神经系统受累的表现包括：①颅内动脉瘤、自发性动脉夹层、自发性颈动脉海绵窦瘘等脑血管疾病；②周围神经病及肌肉病；③POTS、体位性低血压等自主神经功能障碍；④慢性头痛、癫痫等。治疗以对症治疗及物理康复治疗为主，必要时需要进行血管内介入治疗或外科手术，需要 MDT 协同制订个体化治疗方案（强推荐：90.24%，弱推荐：9.76%，不推荐：0）。



### 3.10.1 脑血管病

vEDS 易出现脑血管受累, 包括颅内动脉瘤、蛛网膜下腔出血、自发性动脉夹层、自发性颈动脉海绵窦瘘等<sup>[90-92]</sup>。颈动脉夹层可表现为头颈痛、同侧 Horner 综合征及缺血性卒中。颈动脉海绵窦瘘常伴有眼球突出、结膜水肿及眼球运动障碍等颅神经麻痹表现。虽然较为罕见, 但需注意 vEDS 是青年卒中的病因之一。推荐采用无创性方法 (超声、MRI 或 CT) 来进行脑血管监测以检测并随访无症状性动脉瘤和动脉夹层。对于脑血管受累或急性卒中的 EDS 患者, 应由神经内科、神经介入科、神经外科组成的 MDT 协同诊治。颈动脉海绵窦瘘往往需要进行血管内治疗, 但值得注意的是, vEDS 患者在接受血管内介入治疗或外科手术治疗时, 围术期并发症, 例如, 动脉破裂、动脉夹层等血管损伤的风险较一般患者更高<sup>[71,92]</sup>。

### 3.10.2 神经肌肉病

各型 EDS 患者均可出现不同程度的神经、肌肉受累, 与细胞外基质异常有关, 包括多发性感觉运动神经病、小纤维神经病、肌病, 表现为肌肉无力、肌痛、易疲劳、本体感觉障碍等, 导致日常活动受限<sup>[93-95]</sup>。残余的腱生蛋白 X 水平与神经肌肉受累程度之间存在剂量-效应关系, hEDS 患者的神经肌肉症状相对较轻。此外, EDS 患者还可存在臂丛、腰骶丛神经病或单神经病, 机械性压迫或外伤因素可能起到重要作用<sup>[96]</sup>。可通过神经传导速度、针电极肌电图、神经超声、肌活检等手段评估神经肌肉受累情况。治疗以对症治疗及物理康复治疗为主。

### 3.10.3 自主神经功能障碍

EDS, 特别是 hEDS 常合并自主神经功能障碍。累及心血管系统时表现为直立不耐受, 包括 POTS 及体位性低血压, 在体位改变后出现心悸、胸闷、黑矇、晕厥等症状<sup>[97-99]</sup>。当怀疑直立不耐受时, 可完善直立倾斜试验进一步评估。此外, 自主神经受累还可表现为胃肠道动力障碍、膀胱功能障碍、皮肤颜色改变、出汗异常等<sup>[100]</sup>。EDS 患者的自主神经功能障碍以改善生活方式等对症支持治疗为主, 重症病例需要药物治疗。

### 3.10.4 其他表现

EDS 患者可出现各种类型的头痛, 包括偏头痛、紧张型头痛、颅颈不稳定、颈椎病、颞下颌关节病、颈动脉夹层等情况引起的头痛<sup>[101-103]</sup>。此外, 神经系统受累还可表现为脑组织先天畸形、癫痫发作、特发

性颅内压升高、自发性脑脊液瘘导致的低颅压、视神经萎缩、神经性耳聋、小脑性共济失调、舞蹈病、合并炎性脱髓鞘性疾病等少见表现<sup>[104-109]</sup>。

(本部分执笔人: 朱以诚 韩菲)

## 3.11 眼科

临床问题: EDS 患者合并眼科问题有哪些, 应该如何处理?

**推荐意见:** 推荐在 EDS 患者中关注常见眼科受累表现, 包括眼睑和结膜异常、干眼症、角膜形态学和微结构变化、病理性近视、晶状体混浊、巩膜和玻璃体细胞外基质异常、血管样条纹, 视网膜脱离和眼球穿孔等。考虑到 EDS 及不同亚型的临床特征, 以及患者个性化情况, 治疗主要是针对眼部并发症的处理 (强推荐: 87.80%, 弱推荐: 12.20%, 不推荐: 0)。

### 3.11.1 EDS 患者眼部表现

虽然眼部表现被列入了 EDS 某些亚型的诊断标准中, 但是眼部并发症具体的发生率和严重程度目前暂无比较明确的数据。患者可有眼睑松弛, 其机制可能与异常的 I/V 型异型胶原相互作用和胶原纤维形成有关。眼睑松弛的患者可表现出明显的眼部症状, 包括异物感和刺激感、干燥、分泌物增多、眼红、眼睑水肿和怕光等。另外, 还可能出现上睑下垂、眼球内陷、眼球突出、眶下皮肤折痕、蓝色巩膜及异常眼睑裂等<sup>[110]</sup>。因巩膜变薄而导致的蓝色巩膜患者中, 有极端的病例可引起眼球破裂。眼外肌受累的患者会出现眼球运动障碍、斜视、复视及继发弱视等。角膜异常多认为与 COL5A1 和 COL5A2 基因突变有关。患者表现为角膜变薄和曲率增加, 角膜曲率的这种异常可部分解释 EDS 患者中近视和散光发病率更高的现象。比较严重的角膜病变还包括小角膜、角膜血管化甚至角膜穿孔等。干眼症在 EDS 患者中比较常见, 主要表现为泪液不稳定和泪液缺乏<sup>[111]</sup>, 可能部分与上述的眼表异常有关。合并颅面异常的患者可能会出现复视、精细立体视觉下降和/或视力下降。若发生在儿童患者中还会导致弱视和斜视。部分 EDS 患者会出现轻度的晶体混浊, 个别患者会出现晶体半脱位或晶体脱位。虹膜可出现萎缩或者前/后粘连。还有的患者因房角功能异常或前节其他结构异常而出现青光眼的相应病变。EDS 患者中有个别眼底血管样条纹的报道, 但是整体来看, 血管样条纹并不是 EDS 患者的常见体征<sup>[112]</sup>。EDS 患者常合并动脉血管迂曲,

约 84.9% 患者合并一级视网膜小动脉受累, 35.8% 合并黄斑小动脉受累, 1.9% 合并动静脉受累<sup>[113]</sup>。个别患者会因视网膜血管壁异常破裂而引起玻璃体出血。另外, 高度近视在 EDS 患者中相对多见, 目前机制未完全阐明。

### 3.11.2 治疗方式与原则

合并眼科受累的 EDS 患者, 治疗主要是针对眼部并发症的处理, 如干眼症的局部药物/物理治疗、屈光不正的矫正、圆锥角膜透气硬性角膜接触镜的验配、青光眼局部降眼压药物的应用等。对于某些并发症可考虑手术治疗, 如明显的白内障、严重的眼球突出、明显的斜视等。但是患者因眼组织胶原蛋白结构异常, 手术的失败率高, 可能导致更加严重的眼部并发症, 因此手术的适应证选择需要非常慎重, 要反复权衡利弊并获得患者的理解同意。

(本部分执笔人: 睢瑞芳)

## 3.12 口腔科

临床问题: EDS 患者合并口腔科问题有哪些, 应该如何处理?

**推荐意见:** 推荐在 pEDS 型患者中重点关注口腔受累表现, 如重度早发性牙周炎、附着牙龈丧失、牙龈退缩、牙齿过早脱落等; 需结合胫前斑块等特征, 最终形成 pEDS 诊断。其他类型 EDS 亚型存在的口腔异常表现差异较大, 包括牙形态异常、牙结构异常等牙体硬组织异常; 牙龈退缩、附着牙龈丧失、牙周炎等牙周组织异常; 黏膜变薄、透明度增加、软组织脆性增加等软组织异常; 关节弹响、张口受限及疼痛等颞下颌关节紊乱表现。EDS 相关口腔疾病的治疗方法一般为对症治疗, 因疾病类型和严重程度而异。具体的治疗方案需要根据患者的具体情况而定, 建议患者咨询医生以获取更具体的治疗建议 (强烈推荐: 85.37%, 弱推荐: 14.63%, 不推荐: 0)。

### 3.12.1 常见口腔表现

所有 EDS 亚型都可能出现口腔异常表现, 但不同亚型之间差异大。主要包括:

(1) 牙周组织异常: EDS 患者可能会出现牙龈退缩、附着龈消失、牙周炎、牙齿松动、牙齿过早脱落等问题<sup>[4,114-116]</sup>。其中 pEDS 的牙周组织异常尤其特征性, 包括重度难治性早发性牙周炎 (童年或青春期)、附着龈缺失、牙齿过早脱落等症状<sup>[114]</sup>。vEDS 患者可能会出现牙龈薄弱、牙龈出血和牙周炎等症状, cEDS 患者可能会出现牙齿松动、牙龈炎和

牙周炎等症状, 其他可能出现牙周症状的还有 dEDS、kEDS、关节松弛型 EDS (arthrochalasia EDS, aEDS) 等亚型<sup>[4,117]</sup>。

(2) 其他异常: ①牙齿硬组织异常。EDS 患者可能会出现牙齿形态异常、牙齿结构异常、牙齿数量异常、牙齿色素沉着、牙釉质磨损、牙髓钙化、牙髓石形成、牙髓闭塞等问题<sup>[115,117-118]</sup>; ②口腔软组织异常。EDS 患者可能会出现口腔黏膜变薄、透明度增加、软组织脆性增加等问题<sup>[115,117]</sup>; ③颞下颌关节异常。张口受限、关节摩擦音、咀嚼肌疼痛、关节疼痛、关节盘移位、关节退行性变等症状<sup>[4,119]</sup>, 其中 hEDS 患者更容易出现张口受限、关节弹响和疼痛等症状。EDS 患者的口腔异常表现具有多样性的特征, 请咨询口腔医生和 EDS 专家以获取更具体的建议。

### 3.12.2 治疗方式及原则

EDS 相关口腔疾病的治疗原则为对症治疗。

(1) 对于牙病及牙髓疾病, 可采用牙体充填、根管治疗等方法治疗, 其他硬组织疾病可根据患者要求对症处理, 包括牙齿矫正、牙齿修复、种植牙等<sup>[4,117]</sup>。

(2) 对于牙周组织疾病, 首先建议所有患者从儿童时期开始定期接受牙周病专家的检查, 进行口腔卫生宣教, 指导患者维护好个人口腔卫生。早期严重牙周炎可通过从儿童时期开始的严格口腔卫生措施来改善, 每三个月左右进行一次专业洁牙, 必要时也可做根面平整术、牙周手术等治疗<sup>[114,117]</sup>。

(3) 颞下颌关节紊乱的治疗方法因病因而异, 包括物理治疗、药物治疗、口腔矫治、手术治疗等。物理治疗包括热敷、冷敷、按摩、牵引等; 药物治疗包括 NSAIDs、肌肉松弛剂、抗抑郁药等; 口腔矫治包括骀板、矫治器等; 手术治疗包括关节镜手术、开放性手术等<sup>[119]</sup>。

(4) 口腔黏膜病变并无确定的治疗方案, 可根据具体情况对症处理。

综上, EDS 相关口腔疾病的治疗需要根据具体情况进行综合评估和治疗。同时, 定期进行口腔检查和保持良好的口腔卫生习惯也是预防口腔疾病的重要措施。

(本部分执笔人: 周 炼 陈浩天)

## 3.13 耳鼻喉科

临床问题: EDS 患者合并耳鼻喉专科问题有哪些? 应该如何处理?



**推荐意见：**推荐在 EDS 患者中关注可能的耳鼻喉专科受累表现，包括发音困难、吞咽困难、喉部痉挛，此外，还有鼻腔通气不良、上呼吸道阻塞等。发音异常和吞咽困难的处理需 MDT 协作。吞咽影像学检查和呼吸支持很重要。生活方式上的调整可让患者受益，但需经医生评估后决定（强推荐：84.15%，弱推荐：15.85%，不推荐：0）。

### 3.13.1 常见表现

EDS 患者耳鼻喉专科受累的报道始于 20 世纪 90 年代，患者的主要专科表现描述如下<sup>[120]</sup>：

(1) 吞咽障碍：可单独出现，也可能伴发呛咳乃至窒息。吞咽的关键步骤是指喉部及时上提后移关闭气道同时暴露食道入口，如果此时协调同步性出现偏差，患者将表现为吞咽障碍甚至呛咳窒息。

(2) 发音障碍：常见的症状是声音嘶哑和发声费力<sup>[120]</sup>。发声异常可能是多因素所致，如声带运动不协调或运动过度、环杓关节活动度受限、声带黏膜波异常、血管易受损导致复发出血性的声带息肉样变等。

(3) 喉痉挛：EDS 患者可伴发急性喉痉挛，这也是 EDS 患者急诊就诊的一个原因。可能与喉部环杓关节半脱位有关。喉痉挛不会持续很长时间也不会造成严重的生命危险。神经生理学检查往往未见异常，支持机械性原因。肺功能往往提示阻塞性吸气困难。

(4) 呼吸困难：吸气困难的患者也可能并发环杓关节半脱位，表现为声带运动不良。吸气困难也可能是由于 EDS 患者伴发气管软化或“气管支气管软化症”。

(5) 其他：此外，还有少数患者有鼻部过敏症状、耳鸣眩晕等<sup>[121]</sup>。

### 3.13.2 治疗方式与原则

发音异常和吞咽困难需要 MDT 协作。吞咽往往与口腔、牙齿、颞下颌关节密切相关，所以治疗团队应当包含口腔专业及颌面外科医师，也需要言语和吞咽治疗师的帮助。EDS 患者需要密切关注营养摄入及消化系统，消化内科医生是团队中重要角色。通过吞咽影像学检查，可明确吞咽困难发生的具体部位，以便于言语和吞咽功能矫正治疗及时介入。出现吸气困难尤其是气管软化状态下应当最大程度保证正常呼吸生理功能，如持续性正压通气，将很大程度缓解患者病情。EDS 患者在生活方式上也可做出一些改变。例如非常支持患者寻求言语治疗从而学习一种科学省力

的发声方式，也可选用半固态或是汤类等更易于吞咽的食谱。在吞咽困难发作期，可尝试少食多餐，这些生活方式上的调整，可使患者受益。但这些调整往往需要临床医生协助评估，既不会因为使用不当或过度症状加重，也不能因为过度避免使用从而引发一系列继发性的功能障碍<sup>[122]</sup>。

（本部分执笔人：陈晓巍）

### 3.14 儿科

临床问题：如何在儿童时期早期发现 EDS 患儿，常见问题有哪些以及如何干预？

**推荐意见：**当患者存在关节过度活动、多关节（半）脱位、皮肤半透明、伤口愈合不良、易发瘀斑、皮肤过度伸展和异常的瘢痕形成的组合或出现自发性器官破裂或血管夹层时，应怀疑 EDS。还应注意家族史的询问。推荐关注的常见儿童受累表现包括：通常表现为早期发育迟缓并存协调障碍，伤口愈合异常、原因不明的瘀伤和/或其他血管或组织脆性体征。易擦伤和关节过度活动所致的步态异常是常见的主诉。对达到临床诊断标准或怀疑为 EDS 的患者，建议行基因检测，并通过一系列儿童生长发育评估、智力、语言、运动评估量表检查 EDS 对儿童发育状况的影响，并进行相应的干预。针对 EDS 及不同亚型患者的个性化情况，需要 MDT 参与共同诊治（强推荐：92.68%，弱推荐：7.32%，不推荐：0）。

关节活动性与年龄、性别、种族、锻炼情况等等相关，可使用测量关节活动性的简便评分系统（Beighton 评分）作为评估全身性关节过度活动性的最常用方法<sup>[6]</sup>。根据 Beighton 评分，根据以下评分定义为关节过度活动：青春期前儿童和青少年评分 $\geq 6$ 分，青春期男性和女性 $\leq 50$ 岁评分 $\geq 5$ 分，男性和女性 $> 50$ 岁评分 $\geq 4$ 分。可根据骨骼特征进行 EDS 分型，如先天性双侧髌关节脱位、脊柱畸形（脊柱侧凸或驼背）、胸部畸形（鸡胸或凹胸）、扁平足、肘部、手部、膝部和足部畸形等。部分类型的 EDS，如 aEDS、kEDS 或 mEDS，可表现为关节松弛和肌张力低导致的松弛婴儿综合征和/或发育迟缓<sup>[4]</sup>。

EDS 的皮肤特征包括皮肤过度伸展、质地柔软、半透明。皮肤过度伸展可通过在特定部位（如前臂中部及手足背面，避免皮肤自然伸展的部位如肘部和膝盖）用指尖夹住皮肤的表皮进行评估。若前臂和手背可被拉伸 $> 1.5$  cm，则认为存在皮肤过度伸展。vEDS 患者的皮肤表现为半透明，躯干、手臂和腿部

可见浅表静脉，通常无过度伸展及柔软感。在多种 EDS 类型（如 cEDS、aEDS、dEDS、cvEDS、kEDS、spEDS、mcEDS 和 cIEDS）中可见大片萎缩瘢痕，尤其 cEDS，大片萎缩瘢痕覆盖着薄且无弹性的皮肤（即纸样瘢痕）<sup>[4]</sup>。

上述临床表现并不典型，也可见于平均人群或其他疾病患者中。EDS 的关键表现为关节过度活动<sup>[123]</sup>。如果根据临床表现和家族史怀疑存在 EDS，应将患者转诊给临床遗传学专家或 EDS 治疗专家，以确认诊断并给予多学科管理及随访治疗。

常染色体隐性类型的 EDS 通常以先天性异常为特征，但更常见类型（即 cEDS、hEDS 和 vEDS）可能在儿童期被遗漏<sup>[124]</sup>。临床医生需注意仔细鉴别，借助基因检测等手段帮助诊断。多数 EDS 患者在儿童期已有受累表现，除常见的（全身性）关节活动过度、伤口愈合异常、原因不明的瘀伤和/或其他血管或组织脆性体征，身体疼痛、疲劳、睡眠障碍、心理问题等在儿童期也较为严重，患有关节过度活动综合征/hEDS 的儿童尿失禁比率较高，胃肠功能障碍和自主神经障碍症状也在儿童期就已出现，这些症状最终影响儿童正常学习生活。对于影响儿童及其家庭生活质量的临床表现，建议使用儿童韦氏智力量表、0~6 岁神经心理发育诊断量表、Achenbach 儿童行为量表、婴儿-初中学生社会生活力量表、小儿疼痛问卷、多维疲劳量表等评估手段判断影响程度，线性随访管理，并根据结果采取相应的干预措施<sup>[125]</sup>。EDS 作为一个临床和遗传异质性明显的疾病，目前患者的治疗多为对症治疗，需建立专业 MDT 团队，在各科室专业医生指导下进行治疗，建立完善的管理团队。

（本部分执笔人：王琳 马明圣 张朕杰）

### 3.15 产科

临床问题：EDS 患者合并妊娠应该如何处理？

**推荐意见：**建议 cEDS 和 hEDS 患者在孕前咨询 MDT，包括产科医生、遗传学家、心血管医生。在妊娠期间，需定期监测胎儿宫内生长情况和宫颈长度，不主张行预防性宫颈环扎。理疗可缓解盆腔疼痛。EDS 非剖宫产指征，但应考虑行会阴切开术以防止会阴撕裂。由于产间和产后出血风险增加，需采取相应预防和措施。在分娩时，特别注意防止关节脱位，尤其在局部麻醉情况下。cEDS 孕妇需定期进行超声心动图检查。hEDS 孕妇需注意盆腔脏器脱垂风险。vEDS 是妊娠禁忌症，应建议终止妊娠（强推荐：

91.46%，弱推荐：8.54%，不推荐：0）。

妊娠合并 EDS 较为罕见，一项基于人群的回溯性研究发现，妊娠合并 EDS 的发生率约为 7/10 万出生人口，发生率呈逐年上升的趋势，这可能是由于近期对于 EDS 的分类及遗传学检测技术的进步所致<sup>[126-127]</sup>。cEDS 是第二大常见的 EDS 类型，是一类常染色体显性遗传性疾病，主要是由于 COL5A1 及 COL5A2 基因突变所致，少数是由于 COL1A1 基因突变所致。尽管妊娠合并 cEDS 的孕妇能够很好地耐受 cEDS 所致的各种症状，但孕妇和胎儿还是存在较多的妊娠并发症。对于孕妇而言，妊娠会加重关节过度活动及疼痛的程度，尤其是在盆腔区域<sup>[128]</sup>。由于羊膜和宫颈的主要成分是 I 型和 V 型胶原，因此，EDS 孕妇发生早产、胎膜早破和宫颈机能不全的风险较背景人群明显升高<sup>[128-130]</sup>。由于盆腔结缔组织过度活动且组织愈合能力差，cEDS 孕妇分娩时会阴撕裂的发生率增加，产后出血、盆腔脏器脱垂及尿失禁的发生率也增加<sup>[131]</sup>。cEDS 孕妇主动脉根部扩张的发生率增加，应对其进行定期的超声心动图监测，以防止出现心血管应激性事件<sup>[126]</sup>。妊娠合并 cEDS 孕妇的胎儿宫内生长受限的发生率增加<sup>[127]</sup>。

hEDS 是最常见的 EDS 类型，呈常染色体显性遗传，但分子机制不清，诊断主要依靠临床诊断。hEDS 合并妊娠通常能够较好地耐受，与普通人群相比，hEDS 并不增加早产、胎膜早破及胎儿宫内生长受限的风险<sup>[132]</sup>，其最主要的并发症是盆腔疼痛、早孕期流产、产间和产后出血发生率增加，以及会阴切开和剖宫产术后的异常瘢痕形成。hEDS 孕妇产后发生盆腔脏器脱垂，包括子宫、膀胱、直肠脱垂的发生率为 11%~15%，远远高于普通人群的发生率<sup>[133]</sup>。

vEDS 是一种危及生命的 EDS 类型，通常会发生血管破裂（如主动脉夹层）、脏器破裂（如肠破裂、子宫破裂）及痿形成（如颈动脉海绵窦痿）<sup>[24]</sup>。妊娠合并 vEDS 的死亡率高达 5%<sup>[134]</sup>，因此，vEDS 是妊娠禁忌症，一旦发现患者怀孕，应建议其终止妊娠。如果出现不明原因妊娠期非瘢痕子宫的自发性破裂，应考虑到有 vEDS 的可能性，并行相应的遗传学检测。

（本部分执笔人：戚庆炜 蒋宇林）

### 3.16 妇科

临床问题：EDS 患者合并的妇科问题有哪些，应该如何处理？

**推荐意见：**推荐在 EDS 女性患者中关注妇科受累的表现，包括阴道脱垂、子宫脱垂、直肠脱垂、膀胱过度活动综合征、排尿功能障碍、压力性尿失禁等盆底功能障碍性疾病（pelvic floor dysfunction, PFD）。由于 EDS 疾病的复杂性，优先考虑妇科盆底疾病的非手术治疗，无效者需考虑进一步手术治疗，需多学科综合讨论管理（强推荐：89.02%，弱推荐：10.98%，不推荐：0）。

### 3.16.1 EDS 女性患者的临床表现

因盆腔器官由盆底结缔组织支撑，EDS 女性患者可出现多种 PFD，包括盆腔器官脱垂、膀胱过度活动、排尿功能障碍、膀胱疼痛综合征、复发性尿路感染、压力性尿失禁、复发性膀胱憩室、膀胱-输尿管反流、盆底疼痛或痉挛等<sup>[135]</sup>。文献报道，EDS 女性患者中，尿失禁的患病率为 68.9%~84.0%<sup>[136]</sup>（普通人群患病率为 30.9%<sup>[137]</sup>），大便失禁的患病率为 14%（普通人群患病率为 2.2%），阴道和子宫脱垂的患病率为 33%<sup>[138]</sup>，均较普通人群（患病率为 9.8%）明显升高，且发病年龄提前、常在未生育的患者中出现，对患者的生活质量影响较大。

### 3.16.2 治疗方式与原则

合并 PFD 的女性 EDS 患者，治疗方式包括非手术治疗和手术治疗。由于 EDS 患者合并症较多，应优先考虑非手术治疗，以改善患者的生活质量。非手术治疗包括生活方式的干预（减重、膀胱训练、液体摄入管理等）、盆底康复治疗、盆底电刺激/磁刺激、药物治疗、子宫托等多种方式。其中，药物治疗包括用于压力性尿失禁的局部雌激素类药物及度洛西汀（因恶心、失眠的副作用，不推荐使用），用于膀胱过度活动的抗胆碱能类药物及  $\beta$ -3 肾上腺素受体的激动剂（米拉贝隆）等，药物的选择和使用需要在相关专科医生的指导下进行。盆底康复治疗在合并 PFD 的 EDS 患者的治疗中占重要地位，可促进盆底肌力及神经功能的恢复，提高骨盆的稳定性和平衡性，减轻疼痛并改善盆腔器官的功能<sup>[139]</sup>。对合并尿失禁的 EDS 患者，应积极治疗可能合并的尿路感染。对于非手术治疗效果不佳或不适用的情况，手术治疗是必要的，但选择手术时应慎重考虑患者的整体情况和病情严重程度。对于年轻的盆腔器官脱垂患者，可根据生育需求考虑保留或不保留子宫的盆底重建术。对于年老、无性生活需求和虚弱、不能耐受大手术的盆腔器官脱垂患者，可考虑阴道封闭术。压力性尿失禁患者，若非手术治疗无效，应尽量考虑自体组织重建

的 Burch 手术<sup>[140]</sup>。植入物盆底手术可致慢性炎症及盆腔疼痛的风险增加，在 EDS 患者中应慎重考虑。虽然有研究提出，合并遗传性结缔组织病的 PFD 患者的术后复发率、术后并发症与不合并结缔组织病组比较均无显著差异<sup>[141]</sup>，但由于 EDS 患者存在结缔组织脆弱性和愈合障碍等特点，术后可能合并持续性疼痛、伤口愈合困难、围术期出血多等风险。因此，手术前应对患者进行全面评估，并由经验丰富的 MDT 团队进行手术规划和操作，对患者进行个性化评估，以最大程度地减少并发症的发生，为患者提供最佳的治疗效果。

（本部分执笔人：朱 兰 陈 娜）

### 3.17 血液科

临床问题：EDS 的出血表现有哪些，应如何管理？

**推荐意见：**出血常见于各型 EDS 患者，以轻度皮肤黏膜出血表现为主，如皮肤易瘀伤、月经增多等。推荐对于常规实验室筛查试验无异常发现的出血患者，应考虑到 EDS 的可能性。对于已确诊 EDS 的患者，应避免外伤、剧烈运动或不必要的手术操作。如拟进行必要的手术，应由包括血液科医生在内的 MDT 评估和制订围术期的止血管理方案（强推荐：90.24%，弱推荐：9.76%，不推荐：0）。

#### 3.17.1 EDS 患者的常见出血表现

出血表现常见于各型 EDS 患者，其中以皮肤易瘀伤或青紫最为常见，其他可能的出血表现还包括鼻衄、月经增多、口腔出血、拔牙后出血、消化道出血、肌肉血肿和关节出血等，其中女性患者月经增多甚为常见。约半数 EDS 患者可出现国际血栓与止血学会出血评分工具（International Society for Thrombosis and Hemostasis Bleeding Assessment Tool, ISTH-BAT）评分的异常升高<sup>[142]</sup>。多数患者出血表现轻微，易被忽视。vEDS 可因动脉破裂导致大出血事件的发生，严重时威胁患者的生命。目前认为 EDS 患者出血主要与血管壁及其周围结缔组织结构脆弱有关，胶原与血管性血友病因子和血小板之间的相互作用障碍以及部分 hEDS 患者存在的肥大细胞异常活化亦可能参与其中<sup>[143]</sup>。

#### 3.17.2 EDS 患者出血事件的临床管理

EDS 患者出凝血实验室筛查试验通常无异常发现，部分患者可有出血时间的延长或毛细血管脆性试验异常。对于存在皮肤过度伸展、关节过度活动等表



现的出血患者，应考虑到 EDS 的可能性，基因检测对于确定诊断和疾病分型至关重要<sup>[144]</sup>。对于确诊 EDS 的患者，应建议调整其日常生活中的运动方式，避免接触性的剧烈运动或举重等高强度健身活动，避免不必要的外伤、手术操作及可能影响血小板或凝血功能的药物使用<sup>[145]</sup>。对于存在皮肤易瘀伤的 EDS 患者，建议使用维生素 C 治疗，但其疗效并未得到验证<sup>[146]</sup>。对于月经过多的女性患者，可考虑使用口服避孕药或抗纤溶药物治疗。既往严重出血史或发生有术后出血的患者，拟再次进行手术操作时，建议于围术期使用去氨加压素和抗纤溶药预防出血<sup>[143]</sup>。

(本部分执笔人：朱铁楠)

### 3.18 急诊科

临床问题：EDS 患者危及生命的急症有哪些，应该如何处理？

**推荐意见：**EDS 患者中危及生命的急症需要引起重视，主要包括血管外科急症，如动脉瘤/假性动脉瘤破裂、动脉夹层、动脉出血，此外，尚需关注空腔脏器破裂等急症。推荐 EDS 患者出现上述危及生命的急症时行急诊手术治疗，需个体化、多学科协作制订手术方案（强推荐：93.90%，弱推荐：4.88%，不推荐：1.22%）。

#### 3.18.1 EDS 患者需关注的急症

EDS 血管亚型的特征在于动脉瘤的形成甚至破裂、动脉夹层、结肠等空腔脏器破裂<sup>[147]</sup>。动脉夹层、动脉瘤、动脉破裂可发生在中等大小的动脉和主动脉，主动脉弓、降主动脉及腹主动脉分支也常被累及。夹层和破裂可发生在既往已形成的动脉瘤，亦可发生于既往未发现动脉瘤的 EDS 患者，给诊治带来困难<sup>[147]</sup>。结肠等空腔脏器穿孔引起的弥漫性腹膜炎也是 EDS 患者死亡的主要原因之一，因 EDS 患者全身组织脆弱使其治疗变得更加困难，并延迟器官及伤口的愈合<sup>[65]</sup>。

#### 3.18.2 治疗方式与原则

动脉瘤/假性动脉瘤破裂、动脉夹层推荐急诊手术治疗，具体手术方式参照 3.1 血管外科部分。需根据患者情况进行个体化手术方案选择，考虑儿童、孕妇等每个人群的独特特征、进行多学科协作对于紧急血管外科干预决策及患者预后至关重要<sup>[148]</sup>。

动脉出血：经导管动脉栓塞术是治疗动脉出血的有效手段，但对 EDS 患者，可能导致动脉夹层、动脉瘤的形成或破裂，故存在相对禁忌。但是，对于致命性出血，由于 EDS 患者组织脆弱，很难通过单独

填塞止血，对于填塞止血失败的患者，尽管经导管动脉栓塞术具有较高的动脉夹层风险，仍可能在 EDS 患者的动脉出血止血中发挥决定性作用<sup>[65]</sup>。

空腔脏器穿孔/破裂：对于 EDS 合并空腔脏器穿孔/破裂患者，常规开腹手术可能会增加器官破裂的风险，且随着手术次数增加，死亡率和并发症发生率可能会更高，故对于该类患者推荐一期手术。但在危及生命时可根据患者情况选择手术方式。对于开腹手术后出现肠痿并发症的患者，负压创面治疗技术可能对控制肠痿所致严重腹腔感染有利<sup>[65]</sup>。

(本部分执笔人：徐军 李妍)

## 4 护理/康复/心理/营养支持

### 4.1 意义与实施

由于 EDS 是一组罕见的遗传性结缔组织疾病，主要特征包括患者结缔组织的异常，会导致关节松弛、皮肤过度伸展、易受伤和多种器官系统的问题。护理、康复、心理和营养支持对 EDS 患者至关重要，可显著改善 EDS 患者的生活质量和整体健康状况。

首先，护理和康复在 EDS 管理中起着至关重要的作用。建议护理专家根据 EDS 患者的特点和症状，予个性化护理，预防皮肤损伤、跌倒，确保安全，重视胃肠管理，警惕并发症。由于 EDS 患者的关节松弛和易受伤的特点，康复科专家可制订个性化的康复计划，帮助患者恢复肌肉力量、关节稳定性和功能能力。康复也有助于预防和减轻患者常见的疼痛和不适症状，提高其生活质量。

其次，心理支持也是不可或缺的。EDS 患者常常面临慢性疼痛、身体功能障碍、社交隔离及对疾病的恐惧等，这可能导致焦虑、抑郁等心理健康问题。心理医生可提供心理支持、应对策略和应对慢性病的心理应对技巧，帮助患者应对生活中的各种挑战。

此外，营养在 EDS 管理中扮演着重要角色。合理的饮食可帮助患者维持健康体重、支持免疫系统、促进伤口愈合和减轻炎症。由于某些 EDS 亚型可能伴随胃肠问题，营养科医生可制订特殊的饮食计划，以满足患者的特殊需求，确保他们获得足够的营养。

综上，护理、康复、心理和营养支持在 EDS 患者的综合管理中不可忽视，可帮助患者更好地提高生活质量，并减轻疼痛和不适，从而实现更全面的健康状态。

## 4.2 护理

临床问题：EDS 患者护理问题有哪些，应该如何进行护理管理？

**推荐意见：**推荐应基于患者的分型和症状进行个性化的护理评估，需重点预防皮肤损伤、预防跌倒确保安全，注重胃肠道管理，减少有创操作，警惕关节脱位、静脉出血、动脉破裂、体位性站立性心动过速综合征等并发症的发生，加强家庭整体照顾能力的提升及心理健康的建设（强推荐：89.02%，弱推荐：10.98%，不推荐：0）。

### 4.2.1 护理评估

护士需要识别 EDS 分型及患者临床表现，警惕危急并发症的发生<sup>[24]</sup>。评估内容包括营养水平、活动能力、睡眠、自我认知、信念、疼痛、生活习惯、饮食、排泄、用药、过敏史、EDS 相关表现等，根据综合评估结果，针对患者个性化问题，制订初步护理计划。

### 4.2.2 预防皮肤损伤

从患者入院开始，需检查患者皮肤完整性，有无不明原因的瘀斑、瘢痕等。静脉穿刺使用止血带时需注意保护皮肤，可在绑止血带部位垫海绵缓解局部皮肤受压，同时减少止血带使用时间；移除留置针时，延长按压时间，避免局部血肿形成。固定管路时，推荐选择低敏亲肤纸胶布，或根据患者既往习惯，个性化选择胶布，并采用“高举平台法”固定。如患者对胶布呈现高度敏感，建议使用弹性绷带或棉布或其他方法替代以起到固定作用<sup>[149]</sup>。卧床期间定时协助患者翻身，注意动作轻柔；同时鼓励患者尽早开始床上活动，避免局部皮肤受压；告知患者日常活动时避免磕碰皮肤。

### 4.2.3 预防跌倒

不论是院内还是院外，均需高度警惕跌倒，离床活动时需评估活动能力，必要时专人陪伴，同时需重点做好以下几点：家庭环境改造，环境要宽敞，避免狭小过道；避免过长的裤子；避免太滑的拖鞋，穿合脚的鞋；保持地面干燥和无障碍物；睡觉时避免坠床；避免孩子快速跑闹。由于患者肌肉容易疲劳，肌肉力量弱，活动量要循序渐进，体位逐渐从卧位到坐位再到立位，活动范围先从练习原地踏步再到床旁活动，再增加至楼道内活动，速度不宜过快。

### 4.2.4 胃肠道管理

EDS 患者更容易发生胃肠问题，包括胃食道反流、胃炎、肠易激综合征、便秘、假性肠梗阻等，护

士需要评估患者胃肠情况，遵医嘱对症治疗（有反酸症状者抑酸治疗、肠易激综合征患者抗腹泻治疗），饮食上少食多餐、满足营养需求<sup>[150]</sup>。

### 4.2.5 预防并发症

4.2.5.1 预防关节脱位 转移患者时需要保持各关节功能位，对于局部松弛关节，可垫枕或支撑物以保证关节位置合适，避免关节脱位的发生。被动训练患者肢体时也要适度，避免关节过度活动<sup>[150]</sup>。

4.2.5.2 出血观察 动态观察患者生命体征，伤口表面有无渗血、伤口引流量是否正常，同时也要关注生化指标变化。即使患者凝血指标正常，仍需要动态关注患者的出血倾向，警惕迟发性血肿和出血<sup>[47]</sup>。

4.2.5.3 伤口相关并发症 对于术后患者，警惕有无伤口愈合不良及伤口感染<sup>[51]</sup>。EDS 患者因血管壁脆弱，容易出现出血和破裂，导致伤口不愈合，可能会延迟拆线<sup>[150]</sup>，护士需要关注患者伤口愈合情况及有无局部红肿热痛等感染表现。

4.2.5.4 动脉破裂 动脉破裂是 EDS 猝死的主要原因，当患者出现急性腹痛（弥漫型或局限型）都要警惕有无动脉破裂或肠破裂的可能；意识状态的改变要警惕脑动脉破裂；当患者出现单眼或双眼的发红、疼痛、突出、有头部剧烈动脉搏动的声音，需要警惕颈动脉-海绵状瘘的发生。

4.2.5.5 体位性站立性心动过速综合征 尤其是对于 hEDS 患者自主神经功能障碍发生率高，可能出现心率增加、头晕、心悸、晕厥等。避免快速的体位改变、尤其是从卧位到立位时，推荐使用压缩服，增加水和钠的摄入，避免久坐或久站、过热、酒精、大量进食等诱发因素<sup>[150]</sup>。

### 4.2.6 家庭整体护理

对于大部分 EDS 家属而言，广泛存在心理创伤及受挫感，护士需要对这类家庭更了解及耐心。根据患者的症状及临床特点，提供适合患者及家庭的护理计划及方案。从身体及心理不同层面干预，让患者及家属更了解这个疾病，从而更有信心面对疾病带来的挑战。

（本部分执笔人：陈亚萍 李高洋）

## 4.3 康复

临床问题：EDS 患者可从哪些康复运动锻炼中获益？如何管理 EDS 患者的体位性低血压和体位性直立性心动过速综合征？

**推荐意见：**推荐 EDS 患者正常参与运动和日常活



动。运动建议以个体化的低强度、低抗阻为宜，避免高强度、有冲撞的运动。必要时使用支具及日常生活中使用轮椅等辅助具。对于呼吸困难症状，建议进行吸气肌训练。体位性低血压和体位性直立性心动过速可通过增加低垂部位血液回流的辅助具及肌群锻炼得到改善。家居改造可减少继发的跌倒和跌倒造成损伤的风险（强推荐：87.80%，弱推荐：12.20%，不推荐：0）。

#### 4.3.1 EDS 患者的运动及康复建议

推荐通过低抗阻的运动，提高包括腹部、腰部及肩胛间肌等核心肌群肌及四肢肌群的肌张力，运动配合膳食营养有助于维持健康体重，目的是提高关节稳定性，预防关节半脱位、脱位及关节疼痛。包括步行、骑自行车、低强度有氧运动、游泳或水中运动，以及不增加阻力的全关节活动范围内的活动，建议选择闭链运动。建议在康复医学团队指导下，制订个体化的物理治疗方案。运动的进阶建议通过增加重复次数、频率和持续时间来实现，不建议增加阻力。通常需要数月或者数年的运动才实现显著提高<sup>[151]</sup>。

在采取适当预防措施的情况下，EDS 患者可参与大多数运动和活动，在活动中不必要限制关节过伸。但是高强度、有冲撞、快速启动-停止的运动会增加急性关节（半）脱位、慢性疼痛和骨关节炎的风险。例如举重、足球中的铲球动作及高强度间歇训练<sup>[145]</sup>。vEDS 患者尤其应避免有冲撞的运动及大重量力量训练<sup>[25]</sup>。

非负重的运动有助于改善肌肉力量和协调性，可用于大运动发育迟缓的儿童，如游泳<sup>[152]</sup>。低冲击性的负重运动有助于提高骨密度，如散步和椭圆仪<sup>[20]</sup>。

必要的辅助器具是有益的。支具助于提高关节稳定性，骨科医师和康复科医师通常推荐的支具包括肩关节、髋关节、膝关节及踝关节支具。肌内效贴也可用于短时缓解肩关节疼痛。必要时可使用轮椅或踏板车缓解下肢关节压力。为减少患者手及手指的压力，作业治疗师可通过指导改变握笔的方式，使用指间关节护具和护腕，以及推荐合适的工具，如宽柄的书写工具。柔软的颈托可用于缓解颈部和头部疼痛。舒适的床垫可改善睡眠质量、缓解疼痛<sup>[20]</sup>。

运动后的关节疼痛，可通过物理因子治疗得到缓解，例如热、冷、按摩、超声波、电刺激、针灸、指压、生物反馈和有意识放松<sup>[151]</sup>。推拿按摩并非严格禁忌症，但必须谨慎进行，以避免医源性半脱位或脱位。

EDS 患者的呼吸困难是常见症状，可使用医学研

究会呼吸困难评分量表、Borg 呼吸困难评分、圣乔治呼吸问卷等进行评估。如突发呼吸困难，应立即评估是否发生气胸<sup>[28]</sup>。吸气肌训练可有效改善 hEDS 患者的呼吸肌力量、肺功能和运动能力<sup>[153]</sup>。

#### 4.3.2 EDS 患者的体位性低血压和体位性直立性心动过速

对于存在体位性低血压和体位性直立性心动过速的 EDS 患者，应避免突然的体位变化，可穿着下肢和/或腹部压力衣，通过锻炼以增加肌肉张力提高对血液回流的泵作用，补充钠和水以扩大血容量。家居改造方面，可在洗澡时使用淋浴椅，避免低血压症状加剧引起的跌倒。同时安装扶手、地面防滑、照明充足，并减少锐利的边缘，以降低跌倒时受伤的风险<sup>[154]</sup>。

（本部分执笔人：赵肖奕 陈丽霞）

## 4.4 心理

临床问题：应如何通过心理咨询与评估帮助 EDS 患者及家庭？

**推荐意见：**个性化的心理咨询与评估在帮助 EDS 患者及家庭接受诊断，以及长期疾病管理中起到重要作用。心理支持有助于帮助患者保持积极乐观的态度，支持整个治疗过程，促进恢复规律的生活和工作。此外，还应关注家庭成员（照顾者）的心理健康（强推荐：84.15%，弱推荐：15.85%，不推荐：0）。

同许多慢性病或罕见病患者一样，一部分 EDS 患者可很好的平衡疾病与生活，但也有一部分 EDS 患者需要心理支持，以应对身体限制带来的挑战。EDS 带来心理健康挑战与其他疾病相比既有共性又有其特殊性。由于 EDS 临床表现的异质性及个人成长的环境不同，每一位患者面临的心理挑战也存在差异。

#### 4.4.1 帮助患者及家庭接受诊断、认识疾病并度过转接期

长期误诊与漏诊是 EDS 患者经常面对的问题。一部分患者通常看起来很健康，从而被误诊为疑病症或抑郁症<sup>[155]</sup>。长达十至二十年的诊断与治疗的延迟和难以获得理解，以及对疾病认知的缺乏会加剧心理负担<sup>[156-158]</sup>。虽然很多患者在获得诊断时会经历震惊、恐惧或拒绝接受，但对于一部分经历长期误诊的患者，收到正确诊断可能反而带来宽慰、减少心理压力；不过也有一部分患者会因而在接下来的转接期被自我认知和他人看法所困扰<sup>[158]</sup>。此外，心理支持在如何将诊断与家人沟通、告知有遗传风险的亲属、帮

助家庭成员接受诊断的过程起到重要作用<sup>[159-160]</sup>。早期诊断和患者教育可帮助患者认识疾病,并逐渐接受因疾病而发生的变化,获得“一种控制感”,减少对未知的恐惧,改善心理状态<sup>[157-158]</sup>。

#### 4.4.2 长期疾病管理

EDS患者中可观察到多种心理健康问题,例如抑郁、焦虑、注意力缺陷多动障碍、创伤后应激障碍等<sup>[161]</sup>。具体来讲,一些患者因反复关节脱位、疼痛、疲劳、症状的不可预测性等,日常活动与社会交往受到限制,造成孤立感和心理压力<sup>[157-158]</sup>。一些患者因需要依赖他人帮助而产生内疚感或羞耻感<sup>[158]</sup>。部分症状较严重的患者,特别是vEDS患者,会对病情突然加重、对未知的恐惧、缩短的预期寿命以及猝死风险产生抑郁、焦虑和恐惧<sup>[5,162]</sup>。青少年或成年患者可能会因为身体限制或是疾病加重而影响职业规划<sup>[157]</sup>。儿童患者的可能会因父母的过度保护而产生身体或心理问题<sup>[163]</sup>。疼痛是困扰EDS患者的突出且常见症状。有研究显示,EDS患者的心理健康与疼痛相关,并且疼痛强度与抑郁症状的严重程度之间存在显著的正相关,而心理和情绪问题又可能加剧疼痛感受<sup>[157,161,164]</sup>。在多学科疼痛管理中,心理咨询和支持是重要的组成部分。物理治疗、药物治疗等可帮助患者改善身体状况,而包括认知行为治疗在内的多种治疗方式可帮助患者在治疗中提高自我效能和情绪,减少对运动与疼痛的恐惧<sup>[48]</sup>。此外,向患者明确EDS可能与慢性疼痛相关、疼痛不是想象出来的,可使患者获益<sup>[48]</sup>。

#### 4.4.3 家庭成员的心理健康

照顾EDS的罕见病患者是一个要求极高的任务,很多时候由家庭成员完成,这给家庭成员带来了多方面的影响。家庭成员为了照顾患者,通常需要放弃一部分自己的工作与生活,并承担额外的心理压力。这些心理压力可能来自对患者的担忧、复杂的医疗需求、社交隔离、社会偏见、经济压力、情感支持的缺乏<sup>[160,165]</sup>。家庭中的长辈,特别是父母,不仅需要照顾患者,还需要平衡家庭多方面生活需求、维持家庭正常运转,并且可能会因子女患病而自责<sup>[166]</sup>。而对于儿科患者,其兄弟姐妹可能会由于患者受到过多关注而感到被忽视和仇恨。而家庭成员的心理健康,不仅会影响他们的身体健康,也会影响患者的身心健康和家庭关系。心理支持在维护家庭成员心理健康、促进家庭成员间交流、帮助整个家庭应对挑战起到重要作用。

(本部分执笔人:洪霞)

## 4.5 营养

临床问题:应如何对EDS患者进行营养筛查、评价、管理和支持?

**推荐意见:**①EDS患者应接受标准化的营养筛查与评估流程,对于存在营养风险者应结合临床表现、膳食调查、体格检查、实验室检查等多层面指标进一步评估,关注患者消化系统症状、宏量及微量营养素的摄入情况以及异常的摄食行为,指导个体化的营养管理。②推荐应基于EDS患者不同的临床症状及器官系统受累情况予以个体化的营养管理策略,维持适宜体重,必要时选择合理的人工营养支持方式,维持适宜的宏量、微量营养素及液体摄入量,避免致敏食物(强推荐:89.02%,弱推荐:10.98%,不推荐:0)。

### 4.5.1 营养筛查与评估

由于EDS分型复杂,患者在疾病受累脏器、临床表现、胃肠道功能、摄食状态、营养相关合并症等方面存在较大的个体差异。文献报道,57.5%的EDS患者存在体重状态异常<sup>[167]</sup>。在儿童/青少年EDS患者的观察性研究提示,57.14%者存在低体重,而16.67%者存在超重/肥胖状态<sup>[168]</sup>。在复杂的临床情境下,应综合患者病史、消化系统功能状态,进食摄入、体格检查、实验室检查等进行营养筛查、评估,并根据患者年龄、营养素生理需求以及临床特点给予个体化的营养管理。

目前已取得学术界广泛认可的“全球领导人倡议营养不良评估(诊断)共识”(global leadership initiative on malnutrition, GLIM)将营养不良评估(诊断)明确分为“营养筛查”和“诊断评估”两个步骤,并将具有循证基础的营养风险筛查2002(nutritional risk screening 2002, NRS 2002)、微型营养评定法简表(mini nutritional assessment-short form, MNASF)、营养不良通用筛查工具(malnutrition universal screening tool, MUST)等纳入推荐的营养筛查方法。对于住院EDS患者应在患者入院后24h内进行首次营养筛查。经筛查提示存在营养风险者应及时进行营养评估。筛查显示暂无营养风险者,如处于持续住院状态,建议一周后再行筛查。门诊或社区的EDS患者如存在明显摄入不足或体重下降者,也应进行营养筛查和评估。

对于儿童/青少年患者,可基于生长发育参数进行简单、快速的营养筛查<sup>[169]</sup>。常用的人体测量学评价指标包括年龄别体重、年龄别身高、身高别体重、年龄别体重指数等。此外,儿科营养不良评估筛查工

具 (screening tool for the assessment of malnutrition in pediatrics, STAMP) 具有较佳的诊断可靠性, 可用于住院患儿的营养筛查<sup>[170]</sup>。

如筛查提示营养风险, 可结合临床表现、膳食调查、体格检查、实验室检查等多层面指标对患者进行进一步的详细营养评估。观察性研究提示, EDS 患者的膳食蛋白质及碳水化合物摄入均少于健康对照组, 患者的骨密度评价股骨颈及椎体的 Z 评分均显著低于健康对照人群<sup>[171]</sup>。营养评估应涵盖对患者消化系统症状、营养摄入状况的评价, 关注宏量及微量营养素的摄入情况。此外, 既往文献曾报道, EDS 患者群体发生神经性厌食或贪食症的风险均远高于健康对照<sup>[168]</sup>。关节肌肉症状 (如颞下颌关节功能紊乱<sup>[172]</sup>)、口腔黏膜的易损性 (口腔溃疡等<sup>[173]</sup>)、消化系统表现 (消化不良症状、胃食管反流等)、味觉及嗅觉改变、食物过敏/不耐受、内脏痛觉敏化以及慢性疼痛体验<sup>[174]</sup>均可影响正常进食过程, 并基于对身心状况的影响增加 EDS 患者罹患进食障碍的风险<sup>[161, 168, 175]</sup>。营养评估还应关注患者异常的摄食行为, 并根据症状特点制订营养管理的个体化方案。

#### 4.5.2 个体化营养管理策略

EDS 患者的临床症状多样, 建议根据临床特点的不同予以对症的营养管理策略。

以胃肠动力异常为主要表现的消化系统症状是 EDS 常见的临床表现, 是导致 EDS 患者进食受限的主要因素。一项观察性研究回顾了 218 例 EDS 患者, 62.3% 的患者均存在消化系统症状, 其中 7% 的患者无法耐受经口摄入, 需要依赖人工营养支持。在 32 例确诊胃肠动力障碍的患者中, 31.2% (10 例) 需要管饲, 15.6% (5 例) 需要全肠外营养<sup>[176]</sup>。当消化系统症状导致患者营养不良或无法实现充足摄入食物时, 建议及时启动口服营养补充 (oral nutritional supplements, ONS); 如经口进食调整或摄入 ONS 也无法满足目标需要量的 60% 持续或预计持续 3~7 d 时, 建议启动肠内营养 (enteral nutrition, EN) 经管饲喂食; 当管饲人工营养支持也不能满足能量目标的 60% 或存在管饲的禁忌症 (胃肠穿孔、出血等) 时, 应评估肠外营养支持的指征。

皮肤黏膜组织易损是 EDS 患者常见的临床表现。基于病例报告、观察性研究的证据提示, 充足摄入维生素 C 有助于改善创伤愈合。文献报道 EDS 患者维生素 C 的补充剂量可达 500~3000 mg/d<sup>[30, 177]</sup>。黏膜干燥常伴随组织的易损而发生, EDS 患者常见报道干眼

症、口干、生殖道干燥等表现, 在日常营养管理中保持充足的水化与液体补充 (成年个体应达到 2~2.5 L/d) 有助于改善症状<sup>[111]</sup>。此外, 文献报道补充维生素 E、多酚、辅酶 Q10、维生素 A、肉碱、益生菌和多不饱和脂肪酸等有助于改善增龄及系统性疾病相关的皮肤损伤, 但这些营养素在 EDS 患者补充有无临床意义也仍期待更多证据<sup>[178-179]</sup>。

骨量减少是 EDS 患者常常合并的临床表现。文献建议, EDS 患者需首先优化膳食, 达到推荐膳食摄入量标准以摄入适量的维生素 D; 如血清学检测提示维生素 D 缺乏, 可予以进一步加强维生素 D 补充<sup>[177]</sup>。

站立性心动过速综合征是 EDS 常合并的心血管系统表现, 是植物神经紊乱的表现之一, 机制尚不明, 往往与过量分泌的儿茶酚胺、组胺类物质相关, 建议具有相关症状的 EDS 患者需保持适宜的入量与钠盐摄入, 维持合理的容量, 减少循环波动表现<sup>[180]</sup>。

部分 EDS 患者可出现肥大细胞活化疾病的相关表现, 临床症状多变, 包括疲劳、嗜睡等非特异全身症状、皮肤表现 (皮肤潮红、瘙痒、荨麻疹、血管性水肿等)、呼吸系统 (鼻塞、流涕、咳嗽、喘息) 及胃肠道症状 (腹泻、反酸、腹痛、恶心呕吐), 症状严重者甚至可出现循环波动 (低血压、心动过速、休克)。治疗方面, 除抗组胺药物、抗白三烯药物等介质受体拮抗药物等外, 避免膳食相关的诱发因素也是重要的治疗要求。应避免酒精、辛辣刺激食物, 在膳食计划中及时识别并剔除相关致敏食物<sup>[181]</sup>。

反复/慢性疼痛及疲劳症状也是 EDS 患者常合并的临床情况, 与炎症、肌肉/骨关节损伤刺激、神经病理、机体官能失调等诸多因素均相关。基于观察性研究的多学科专家建议提示, 合并肢体及躯干慢性疼痛症状的 EDS 患者应维持合理体重 (体重指数 < 25 kg/m<sup>2</sup>), 避免超重/肥胖的发生, 改善肌肉及关节负重; 存在盆腔疼痛的患者可根据症状适当减少摄入咖啡、柑橘等易诱发膀胱刺激症状的食物, 或调整膳食结构 (调整水分、膳食纤维等) 改善便秘、腹泻等直肠功能障碍症状<sup>[182]</sup>。补充镁剂、钙剂、B 族维生素 (维生素 B<sub>1</sub>、B<sub>6</sub>、B<sub>12</sub> 等)、维生素 K、肉碱、辅酶 Q10 等显示了对于改善腰背损伤、骨关节炎等相关慢性疼痛的效应, 但这些营养素补充在 EDS 患者的确



切效应仍需进一步验证<sup>[183-185]</sup>。

(本部分执笔人：陈伟 李融融)

## 5 多学科诊疗流程总结

引入多学科模式对于 EDS 患者的诊断与治疗具有显著的优势。这种综合性的医疗决策能有效缩短患者的确诊周期，有助于制订个体化、精准的治疗方案，可减轻患者及家庭的负担，提高 EDS 患者的生活质量。多学科诊疗流程总结见图 1。

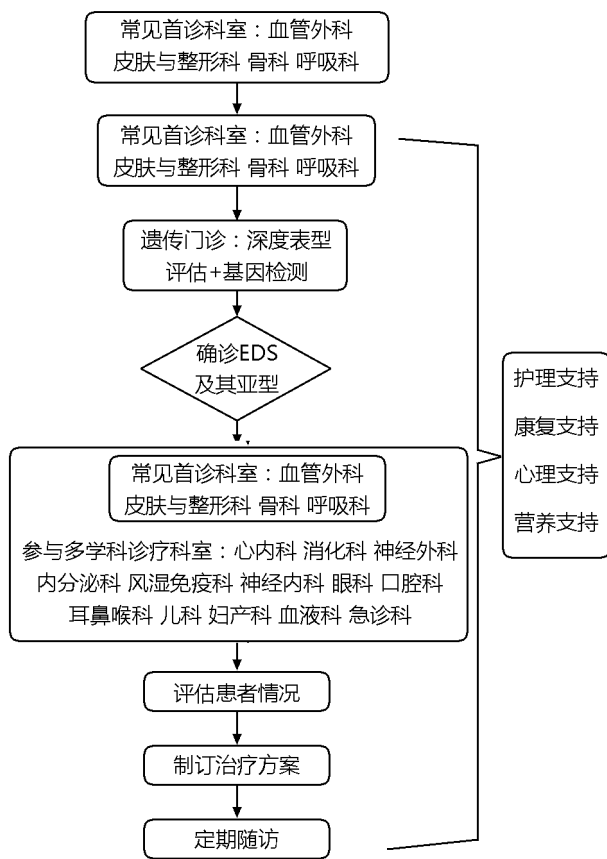


图 1 Ehlers-Danlos 综合征的多学科诊疗流程总结

Fig. 1 The multidisciplinary approach to the diagnosis and management of the Ehlers-Danlos syndromes

**作者贡献：**组长：组织和协调指南的制定与撰写工作。  
**秘书组成员：**检索文献与文献整理、会议组织与记录、意见统计、文档编排、投票统计、文稿校对。  
**方法学专家：**提供指南方法学指导，确保科学性和可靠性。  
**撰写组成员：**证据收集和指南的撰写，并对推荐意见进行投票。  
**协作组成员：**对推荐意见提出建议并投票。  
**利益冲突：**所有参与编写指南的专家组成员声明，在

撰写过程中无利益冲突。

### 专家组名单

**组长：**仇建国（中国医学科学院北京协和医院）、吴南（中国医学科学院北京协和医院）

**秘书组成员：**李国壮（中国医学科学院北京协和医院）、徐可欣（中国医学科学院北京协和医院）

**方法学专家：**陈宏达（中国医学科学院北京协和医院）、张越伦（中国医学科学院北京协和医院）、张雪怡（中国医学科学院北京协和医院）

**撰写组成员（证据收集）按姓氏笔画排序，以下排名不分先后：**

马明圣（中国医学科学院北京协和医院）、仇建国（中国医学科学院北京协和医院）、王涛（中国医学科学院北京协和医院）、王琳（首都儿科研究所附属儿童医院）、付怡凝（中国医学科学院北京协和医院）、田庄（中国医学科学院北京协和医院）、田欣伦（中国医学科学院北京协和医院）、龙笑（中国医学科学院北京协和医院）、朱兰（中国医学科学院北京协和医院）、朱以诚（中国医学科学院北京协和医院）、朱铁楠（中国医学科学院北京协和医院）、朱惠娟（中国医学科学院北京协和医院）、吴南（中国医学科学院北京协和医院）、吴志宏（中国医学科学院北京协和医院）、张婷（中国医学科学院北京协和医院）、张抒扬（中国医学科学院北京协和医院）、张朕杰（中国医学科学院北京协和医院）、李妍（中国医学科学院北京协和医院）、李骥（中国医学科学院北京协和医院）、李子全（中国医学科学院北京协和医院）、李国壮（中国医学科学院北京协和医院）、李高洋（中国医学科学院北京协和医院）、李景南（中国医学科学院北京协和医院）、李融融（中国医学科学院北京协和医院）、沈敏（中国医学科学院北京协和医院）、周炼（中国医学科学院北京协和医院）、陈伟（中国医学科学院北京协和医院）、陈娜（中国医学科学院北京协和医院）、陈亚萍（中国医学科学院北京协和医院）、陈丽霞（中国医学科学院北京协和医院）、陈晓巍（中国医学科学院北京协和医院）、陈浩天（中国医学科学院北京协和医院）、陈跃鑫（中国医学科学院北京协和医院）、段婉茹（首都医科大学宣武医院）、洪霞（中国医学科学院北京协和医院）、范歆（广西医科大学第二附属医院）、赵肖奕（中国医学科学院北京协和医院）、夏泽楠（中国医学科学院北京协和医院）、徐军（中国医学科学院北京协和医院）、徐可欣（中国医学科

学院北京协和医院)、桂宝恒(广西医科大学第二附属医院)、戚庆炜(中国医学科学院北京协和医院)、韩菲(中国医学科学院北京协和医院)、睢瑞芳(中国医学科学院北京协和医院)、蒋宇林(中国医学科学院北京协和医院)

**协作组成员(推荐意见投票)按姓氏笔画排序,以下排名不分先后:**

王宇(北京大学第一医院)、王磊(中国医学科学院北京协和医院)、王升儒(中国医学科学院北京协和医院)、王连雷(山东大学齐鲁医院)、冯瑞娥(中国医学科学院北京协和医院)、宁宁(四川大学华西医院)、刘新宇(山东大学齐鲁医院)、孙莉颖(浙江大学附属儿童医院)、朱洪平(北京大学口腔医院)、吴迪(中国医学科学院北京协和医院)、吴欣娟(中国医学科学院北京协和医院)、时海波(上海市第六人民医院)、李杨(首都医科大学附属北京同仁医院)、李明(复旦大学附属儿科医院)、李鹏(首都医科大学附属北京友谊医院)、李宁东(上海市第一人民医院)、李晓青(中国医学科学院北京协和医院)、杨旭(中国医学科学院北京协和医院)、杨阳(中国医学科学院北京协和医院)、杨斌(首都医科大学宣武医院)、邹绚(中国医学科学院北京协和医院)、陈赞(首都医科大学宣武医院)、陈丽萌(中国医学科学院北京协和医院)、陈泽夫(南方医科大学南方医院)、施举红(中国医学科学院北京协和医院)、段小红(空军军医大学第三附属医院(口腔医院))、郑月宏(中国医学科学院北京协和医院)、倪俊(中国医学科学院北京协和医院)、徐子刚(首都医科大学附属北京儿童医院)、徐明晰(大连医科大学附属第二医院)、秦成路(深圳市罗湖区人民医院)、高远(解放军总医院第一医学中心)、高娜(中国医学科学院北京协和医院)、崔丽英(中国医学科学院北京协和医院)、郭东(首都医科大学附属北京儿童医院)、曾学军(中国医学科学院北京协和医院)、韩筱煦(中国医学科学院北京协和医院)、鲁雪梅(首都医科大学附属北京积水潭医院)、黄向华(河北医科大学附属第二医院)、樊兆民(山东省第二人民医院)、戴朴(解放军总医院)

## 参 考 文 献

[1] 徐可欣,李国壮,邱贵兴,等.埃勒斯-当洛综合征临床诊疗的研究进展[J].中华骨与关节外科杂志,2022,

15(11):838-844.

- [2] Jones JT, Black WR, Cogan W, et al. Resource utilization and multidisciplinary care needs for patients with Ehlers-Danlos syndrome [J]. *Mol Genet Genomic Med*, 2022, 10(11): e2057.
- [3] Black WR, Jones JT, Rush ET, et al. Development of a multidisciplinary clinic for patients with Ehlers Danlos syndromes: considerations and strategies [J]. *J Multidiscip Healthc*, 2023, 16: 191-195.
- [4] Malfait F, Francomano C, Byers P, et al. The 2017 international classification of the Ehlers-Danlos syndromes [J]. *Am J Med Genet C Semin Med Genet*, 2017, 175(1): 8-26.
- [5] Malfait F, Castori M, Francomano CA, et al. The Ehlers-Danlos syndromes [J]. *Nat Rev Dis Primers*, 2020, 6(1): 64.
- [6] Castori M, Tinkle B, Levy H, et al. A framework for the classification of joint hypermobility and related conditions [J]. *Am J Med Genet C Semin Med Genet*, 2017, 175(1): 148-157.
- [7] Meester JAN, Verstraeten A, Schepers D, et al. Differences in manifestations of Marfan syndrome, Ehlers-Danlos syndrome, and Loeys-Dietz syndrome [J]. *Ann Cardiothorac Surg*, 2017, 6(6): 582-594.
- [8] Venable E, Knight DRT, Thoreson EK, et al. COL1A1 and COL1A2 variants in Ehlers-Danlos syndrome phenotypes and COL1-related overlap disorder [J]. *Am J Med Genet C Semin Med Genet*, 2023, 193(2): 147-159.
- [9] Morlino S, Micale L, Ritelli M, et al. COL1-related overlap disorder: a novel connective tissue disorder incorporating the osteogenesis imperfecta/Ehlers-Danlos syndrome overlap [J]. *Clin Genet*, 2020, 97(3): 396-406.
- [10] Miklovic T, Sieg VC. Ehlers-Danlos syndrome [EB/OL]. (2023-05-29) [2023-08-15]. <https://www.ncbi.nlm.nih.gov/books/NBK549814/>.
- [11] Ritelli M, Colombi M. Molecular Genetics and pathogenesis of Ehlers-Danlos syndrome and related connective tissue disorders [J]. *Genes (Basel)*, 2020, 11(5): 547.
- [12] Ackerman JP, Bartos DC, Kapplinger JD, et al. The promise and peril of precision medicine: phenotyping still matters most [J]. *Mayo Clin Proc*, 2016, S0025-6196(16) 30463-3.
- [13] Boycott KM, Vanstone MR, Bulman DE, et al. Rare-disease genetics in the era of next-generation sequencing: discovery to translation [J]. *Nat Rev Genet*, 2013, 14(10): 681-691.
- [14] Ellard S, Baple EL, Berry I, et al. ACGS best practice

- guidelines for variant classification 2019 [J]. *Assoc Clin Genet Sci*, 2019; 1-32.
- [15] Liu P, Meng L, Normand EA, et al. Reanalysis of clinical exome sequencing data [J]. *N Engl J Med*, 2019, 380 (25): 2478-2480.
- [16] Austin-Tse CA, Jobanputra V, Perry DL, et al. Best practices for the interpretation and reporting of clinical whole genome sequencing [J]. *NPJ Genomic Medicine*, 2022, 7 (1): 27.
- [17] Challal S, Minichiello E, Funalot B, et al. Ehlers-Danlos syndrome in rheumatology: diagnostic and therapeutic challenges [J]. *Joint Bone Spine*, 2015, 82 (5): 305-307.
- [18] Gazit Y, Jacob G, Grahame R. Ehlers-Danlos syndrome-hypermobility type: a much neglected multisystemic disorder [J]. *Rambam Maimonides Med J*, 2016, 7 (4): e0034.
- [19] Baptista PV. Principles in genetic risk assessment [J]. *Ther Clin Risk Manag*, 2005, 1 (1): 15-20.
- [20] Malfait F, Wenstrup R, Paepe AD. Classic Ehlers-Danlos syndrome [EB/OL]. (2018-07-26) [2023-09-01]. <https://www.ncbi.nlm.nih.gov/books/NBK1244/>.
- [21] Rahbari R, Wuster A, Lindsay SJ, et al. Timing, rates and spectra of human germline mutation [J]. *Nat Genet*, 2016, 48 (2): 126-133.
- [22] Krakow D, Lachman RS, Rimoin DL. Guidelines for the prenatal diagnosis of fetal skeletal dysplasias [J]. *Genet Med*, 2009, 11 (2): 127-133.
- [23] Busack B, Ott CE, Henrich W, et al. Prognostic significance of prenatal ultrasound in fetal arthrogryposis multiplex congenita [J]. *Arch Gynecol Obstet*, 2021, 303 (4): 943-953.
- [24] Byers PH, Belmont J, Black J, et al. Diagnosis, natural history, and management in vascular Ehlers-Danlos syndrome [J]. *Am J Med Genet C Semin Med Genet*, 2017, 175 (1): 40-47.
- [25] Byers PH. Vascular Ehlers-Danlos syndrome [EB/OL]. (2019-02-21) [2023-08-26]. <https://www.ncbi.nlm.nih.gov/books/NBK1494/>.
- [26] D'Hondt S, Damme TV, Malfait F. Vascular phenotypes in nonvascular subtypes of the Ehlers-Danlos syndrome: a systematic review [J]. *Genet Med*, 2018, 20 (6): 562-573.
- [27] Chu LC, Johnson PT, Dietz HC, et al. CT angiographic evaluation of genetic vascular disease: role in detection, staging, and management of complex vascular pathologic conditions [J]. *AJR Am J Roentgenol*, 2014, 202 (5): 1120-1129.
- [28] Chohan K, Mittal N, McGillis L, et al. A review of respiratory manifestations and their management in Ehlers-Danlos syndromes and hypermobility spectrum disorders [J]. *Chron Respir Dis*, 2021, 18: 14799731211025313.
- [29] Paepe AD, Malfait F. Bleeding and bruising in patients with Ehlers-Danlos syndrome and other collagen vascular disorders [J]. *Br J Haematol*, 2004, 127 (5): 491-500.
- [30] Prentice DA, Pearson WA, Fogarty J. Vascular Ehlers-Danlos syndrome: treatment of a complex abdominal wound with vitamin c and mesenchymal stromal cells [J]. *Adv Skin Wound Care*, 2021, 34 (7): 1-6.
- [31] Frank M, Adham S, Seigle S, et al. Vascular Ehlers-Danlos syndrome: long-term observational study [J]. *J Am Coll Cardiol*, 2019, 73 (15): 1948-1957.
- [32] Eagleton MJ. Arterial complications of vascular Ehlers-Danlos syndrome [J]. *J Vasc Surg*, 2016, 64 (6): 1869-1880.
- [33] Joseph AW, Joseph SS, Francomano CA, et al. Characteristics, diagnosis, and management of Ehlers-Danlos syndromes: a review [J]. *JAMA Facial Plast Surg*, 2018, 20 (1): 70-75.
- [34] Janecke AR, Li B, Boehm M, et al. The phenotype of the musculocontractural type of Ehlers-Danlos syndrome due to CHST14 mutations [J]. *Am J Med Genet A*, 2016, 170A (1): 103-115.
- [35] Malfait F, Coster PD, Hausser I, et al. The natural history, including orofacial features of three patients with Ehlers-Danlos syndrome, dermatosparaxis type (EDS type VIIc) [J]. *Am J Med Genet A*, 2004, 131 (1): 18-28.
- [36] Edimo CO, Wajsborg JR, Wong S, et al. The dermatological aspects of hEDS in women [J]. *Int J Womens Dermatol*, 2021, 7 (3): 285-289.
- [37] Baik BS, Lee WS, Park KS, et al. Treatment of the wide open wound in the Ehlers-Danlos syndrome [J]. *Arch Craniofac Surg*, 2019, 20 (2): 130-133.
- [38] Giroto JA, Malaisrie SC, Bulkely G, et al. Recurrent ventral herniation in Ehlers-Danlos syndrome [J]. *Plast Reconstr Surg*, 2000, 106 (7): 1520-1526.
- [39] Zhang W, Windsor K, Jones R, et al. Hypermobile type Ehlers-Danlos syndrome associated with hypogammaglobulinemia and fibromyalgia: a case-based review on new classification, diagnosis, and multidisciplinary management [J]. *Clin Case Rep*, 2019, 7 (4): 680-685.
- [40] Ellinger S, Stehle P. Efficacy of vitamin supplementation in situations with wound healing disorders: results from clinical intervention studies [J]. *Curr Opin Clin Nutr Metab Care*, 2009, 12 (6): 588-595.
- [41] Malfait F, Wenstrup RJ, Paepe AD. Clinical and genetic aspects of Ehlers-Danlos syndrome, classic type [J]. *Genet*



- Med, 2010, 12 (10): 597-605.
- [42] Celli M, Iacovino C, Febbo A, et al. Ultrastructure study of skin fibroblasts in patients with Ehlers-Danlos syndrome (EDS): preliminary results [J]. Clin Ter, 2020, 171 (5): e431-e436.
- [43] Engelbert RHH, Juul-Kristensen B, Pacey V, et al. The evidence-based rationale for physical therapy treatment of children, adolescents, and adults diagnosed with joint hypermobility syndrome/hypermobility Ehlers Danlos syndrome [J]. Am J Med Genet C Semin Med Genet, 2017, 175 (1): 158-167.
- [44] Kumar P, Sethi N, Friji MT, et al. Wound healing and skin grafting in ehlers-danlos syndrome [J]. Plast Reconstr Surg, 2010, 126 (4): 214e-215e.
- [45] Ericson WB, Wolman R. Orthopaedic management of the Ehlers-Danlos syndromes [J]. Am J Med Genet C Semin Med Genet, 2017, 175 (1): 188-194.
- [46] Tinkle B, Castori M, Berglund B, et al. Hypermobility Ehlers-Danlos syndrome (a. k. a. Ehlers-Danlos syndrome Type III and Ehlers-Danlos syndrome hypermobility type): Clinical description and natural history [J]. Am J Med Genet C Semin Med Genet, 2017, 175 (1): 48-69.
- [47] Yonko EA, LoTurco HM, Carter EM, et al. Orthopedic considerations and surgical outcomes in Ehlers-Danlos syndromes [J]. Am J Med Genet C Semin Med Genet, 2021, 187 (4): 458-465.
- [48] Pauker SP, Stoler JM. Overview of the management of Ehlers-Danlos syndromes [EB/OL]. (2022-03-04) [2023-09-18]. <https://www.uptodate.cn/contents/overview-of-the-management-of-ehlers-danlos-syndromes>.
- [49] Chopra P, Tinkle B, Hamonet C, et al. Pain management in the Ehlers-Danlos syndromes [J]. Am J Med Genet C Semin Med Genet, 2017, 175 (1): 212-219.
- [50] Mittal N, Mina DS, Buryk-Iggers S, et al. The GoodHope Exercise and Rehabilitation (GEAR) program for people with Ehlers-Danlos syndromes and generalized hypermobility spectrum disorders [J]. Front Rehabil Sci, 2021, 2: 769792.
- [51] Rabenhorst BM, Garg S, Herring JA. Posterior spinal fusion in patients with Ehlers-Danlos syndrome: a report of six cases [J]. J Child Orthop, 2012, 6 (2): 131-136.
- [52] Boussouar S, Benattia A, Escudie JB, et al. Vascular Ehlers-Danlos syndrome (vEDS): CT and histologic findings of pleural and lung parenchymal damage [J]. Eur Radiol, 2021, 31 (8): 6275-6285.
- [53] Morgan AW, Pearson SB, Davies S, et al. Asthma and airways collapse in two heritable disorders of connective tissue [J]. Ann Rheum Dis, 2007, 66 (10): 1369-1373.
- [54] Berezowska S, Christe A, Bartholdi D, et al. Pulmonary fibrous nodule with ossifications may indicate vascular Ehlers-Danlos syndrome with missense mutation in COL3A1 [J]. Am J Respir Crit Care Med, 2018, 197 (5): 661-662.
- [55] Gaisl T, Giunta C, Bratton DJ, et al. Obstructive sleep apnoea and quality of life in Ehlers-Danlos syndrome: a parallel cohort study [J]. Thorax, 2017, 72 (8): 729-735.
- [56] Pietri-Toro JM, Gardner OK, Leuchter JD, et al. Prevalence of cardiovascular manifestations in patients with hypermobile Ehlers-Danlos syndrome at the university of Miami [J]. Am J Med Genet A, 2023, 191 (6): 1502-1507.
- [57] Paige SL, Lechich KM, Tierney ESS, et al. Cardiac involvement in classical or hypermobile Ehlers-Danlos syndrome is uncommon [J]. Genetic Med, 2020, 22 (10): 1583-1588.
- [58] Guarnieri V, Morlino S, Stolfo GD, et al. Cardiac valvular Ehlers-Danlos syndrome is a well-defined condition due to recessive null variants in COL1A2 [J]. Am J Med Genet A, 2019, 179 (5): 846-851.
- [59] Elsisy MF, Pochettino A, Dearani JA, et al. Early and late outcomes of cardiovascular surgery in patients with Ehlers-Danlos syndrome [J]. World J Pediatr Congenit Heart Surg, 2021, 12 (6): 773-777.
- [60] Choudhary A, Vollebregt PF, Aziz Q, et al. Rectal hyposensitivity: a common pathophysiological finding in patients with constipation and associated hypermobile Ehlers-Danlos syndrome [J]. Aliment Pharmacol Ther, 2022, 56 (5): 802-813.
- [61] Choudhary A, Fikree A, Aziz Q. Overlap between irritable bowel syndrome and hypermobile Ehlers-Danlos syndrome: an unexplored clinical phenotype? [J]. Am J Med Genet C Semin Med Genet, 2021, 187 (4): 561-569.
- [62] Pepin M, Schwarze U, Superti-Furga A, et al. Clinical and genetic features of Ehlers-Danlos syndrome type IV, the vascular type [J]. N Engl J Med, 2000, 342 (10): 673-680.
- [63] Bowen JM, Hernandez M, Johnson DS, et al. Diagnosis and management of vascular Ehlers-Danlos syndrome: Experience of the UK national diagnostic service, Sheffield [J]. Eur J Hum Genet, 2023, 31 (7): 749-760.
- [64] Güven S, Kule O, Güleş D, et al. Sudden death as a result of colon perforation; Ehlers-Danlos type IV case with postmortem diagnosis [J]. J Forensic Leg Med, 2020,

- 73; 101969.
- [65] Kanaka S, Yamada T, Matsuda A, et al. Successful multi-disciplinary management of vascular Ehlers-Danlos syndrome [J]. *Clin J Gastroenterol*, 2022, 15 (1): 146-150.
- [66] Rock MB, Zhao DY, Felbaum DR, et al. Neurosurgical management of patients with Ehlers-Danlos syndrome: a descriptive case series [J]. *J Craniovertebr Junction Spine*, 2023, 14 (1): 24-34.
- [67] Brodbelt A, Timothy J, Haden N, et al. Hypermobility of the spine: Ehlers Danlos and neurosurgery, the route forward in the UK? [J]. *Br J Neurosurg*, 2023, 37 (4): 587-588.
- [68] Zhao DY, Rock MB, Sandhu FA. Craniocervical stabilization after failed chiari decompression: a case series of a population with high prevalence of Ehlers-Danlos syndrome [J]. *World Neurosurg*, 2022, 161: e546-e552.
- [69] Lohkamp LN, Marathe N, Fehlings MG. Craniocervical instability in Ehlers-Danlos syndrome-a systematic review of diagnostic and surgical treatment criteria [J]. *Global Spine J*, 2022, 12 (8): 1862-1871.
- [70] Klinge PM, Srivastava V, McElroy A, et al. Diseased filum terminale as a cause of tethered cord syndrome in Ehlers-Danlos syndrome: histopathology, biomechanics, clinical presentation, and outcome of filum excision [J]. *World Neurosurg*, 2022, 162: e492-e502.
- [71] Padmanaban V, Yee PP, Koduri S, et al. Neuroendovascular procedures in patients with Ehlers-Danlos type IV: multicenter case series and systematic review [J]. *World Neurosurg*, 2023, 170: e529-e541.
- [72] Charoenngam N, Rittiphairoj T, Ponvilawan B, et al. Bone fragility in hereditary connective tissue disorders: a systematic review and meta-analysis [J]. *Endocr Pract*, 2023, 29 (7): 589-600.
- [73] Basalom S, Rauch F. Bone disease in patients with Ehlers-Danlos syndromes [J]. *Curr Osteoporos Rep*, 2020, 18 (2): 95-102.
- [74] Eller-Vainicher C, Bassotti A, Imeraj A, et al. Bone involvement in adult patients affected with Ehlers-Danlos syndrome [J]. *Osteoporos Int*, 2016, 27 (8): 2525-2531.
- [75] Banica T, Coussens M, Verroken C, et al. Higher fracture prevalence and smaller bone size in patients with hEDS/HSD-a prospective cohort study [J]. *Osteoporos Int*, 2020, 31 (5): 849-856.
- [76] Nahum M, Fornaro R, Parodi G, et al. A case of leiomyoblastoma of the stomach. Clinical and anatomopathologic considerations [J]. *Minerva Chir*, 1989, 44 (19): 2097-2104.
- [77] Coussens M, Banica T, Lapauw B, et al. Bone parameters in hypermobile Ehlers-Danlos syndrome and hypermobility spectrum disorder: a comparative cross-sectional study [J]. *Bone*, 2023, 166: 116583.
- [78] Lee HH, Lee YJ, Lin CY. PCR-based detection of the CYP21 deletion and TNXA/TNXB hybrid in the RCCX module [J]. *Genomics*, 2004, 83 (5): 944-950.
- [79] Claahsen-van der Grinten HL, Speiser PW, Ahmed SF, et al. Congenital adrenal hyperplasia-current insights in pathophysiology, diagnostics, and management [J]. *Endocr Rev*, 2022, 43 (1): 91-159.
- [80] Merke DP, Chen W, Morissette R, et al. Tenascin-X haploinsufficiency associated with Ehlers-Danlos syndrome in patients with congenital adrenal hyperplasia [J]. *J Clin Endocrinol Metab*, 2013, 98 (2): E379-E387.
- [81] Auer MK, Nordenström A, Lajic S, et al. Congenital adrenal hyperplasia [J]. *Lancet (London, England)*, 2023, 401 (10372): 227-244.
- [82] Morissette R, Chen W, Perritt AF, et al. Broadening the spectrum of Ehlers Danlos syndrome in patients with congenital adrenal hyperplasia [J]. *J Clin Endocrinol Metab*, 2015, 100 (8): E1143-E1152.
- [83] Concolino P, Falhammar H. CAH-X syndrome: genetic and clinical profile [J]. *Mol Diagn Ther*, 2022, 26 (3): 293-300.
- [84] Marino R, Moresco A, Garrido NP, et al. Congenital adrenal hyperplasia and Ehlers-Danlos syndrome [J]. *Front Endocrinol (Lausanne)*, 2022, 13: 803226.
- [85] Rombaut L, Malfait F, Paepe AD, et al. Impairment and impact of pain in female patients with Ehlers-Danlos syndrome: a comparative study with fibromyalgia and rheumatoid arthritis [J]. *Arthritis Rheum*, 2011, 63 (7): 1979-1987.
- [86] Pezaro DS, Pearce DG, Reinhold DE. Understanding hypermobile Ehlers-Danlos syndrome and hypermobility spectrum disorders in the context of childbearing: an international qualitative study [J]. *Midwifery*, 2020, 88: 102749.
- [87] Islam M, Chang C, Gershwin ME. Ehlers-Danlos syndrome: immunologic contrasts and connective tissue comparisons [J]. *J Transl Autoimmun*, 2021, 4: 100077.
- [88] Song B, Yeh P, Nguyen D, et al. Ehlers-Danlos syndrome: an analysis of the current treatment options [J]. *Pain Physician*, 2020, 23 (4): 429-438.
- [89] Brock I, Prendergast W, Maitland A. Mast cell activation disease and immunoglobulin deficiency in patients with hypermobile Ehlers-Danlos syndrome/hypermobility spectrum disorder [J]. *Am J Med Genet C Semin Med Genet*, 2021,

- 187 (4): 473-481.
- [90] Schievink WI, Limburg M, Oorthuys JW, et al. Cerebrovascular disease in Ehlers-Danlos syndrome type IV [J]. *Stroke*, 1990, 21 (4): 626-632.
- [91] North KN, Whiteman DA, Pepin MG, et al. Cerebrovascular complications in Ehlers-Danlos syndrome type IV [J]. *Ann Neurol*, 1995, 38 (6): 960-964.
- [92] Wong GJ, Pendharkar AV, Lyman KA, et al. Carotid-cavernous fistula treatment in vascular Ehlers-Danlos syndrome: a case report and review of management [J]. *Stroke*, 2023, 54 (8): e403-e406.
- [93] Voermans NC, Alfen N, Pillen S, et al. Neuromuscular involvement in various types of Ehlers-Danlos syndrome [J]. *Ann Neurol*, 2009, 65 (6): 687-697.
- [94] Donkervoort S, Bonnemann CG, Loeys B, et al. The neuromuscular differential diagnosis of joint hypermobility [J]. *Am J Med Genet C Semin Med Genet*, 2015, 169C (1): 23-42.
- [95] Fernandez A, Aubry-Rozier B, Vautey M, et al. Small fiber neuropathy in hypermobile Ehlers Danlos syndrome/hypermobility spectrum disorder [J]. *J Intern Med*, 2022, 292 (6): 957-960.
- [96] Rooijen DE, Geraedts EJ, Marinus J, et al. Peripheral trauma and movement disorders: a systematic review of reported cases [J]. *J Neurol Neurosurg Psychiatry*, 2011, 82 (8): 892-898.
- [97] Roma M, Marden CL, Wandele ID, et al. Postural tachycardia syndrome and other forms of orthostatic intolerance in Ehlers-Danlos syndrome [J]. *Auton Neurosci*, 2018, 215: 89-96.
- [98] Peebles KC, Tan I, Butlin M, et al. The prevalence and impact of orthostatic intolerance in young women across the hypermobility spectrum [J]. *Am J Med Genet A*, 2022, 188 (6): 1761-1776.
- [99] Mathias CJ, Owens A, Iodice V, et al. Dysautonomia in the Ehlers-Danlos syndromes and hypermobility spectrum disorders-with a focus on the postural tachycardia syndrome [J]. *Am J Med Genet C Semin Med Genet*, 2021, 187 (4): 510-519.
- [100] Tai FWD, Palsson OS, Lam CY, et al. Functional gastrointestinal disorders are increased in joint hypermobility-related disorders with concomitant postural orthostatic tachycardia syndrome [J]. *Neurogastroenterol Motil*, 2020, 32 (12): e13975.
- [101] Sacheti A, Szemere J, Bernstein B, et al. Chronic pain is a manifestation of the Ehlers-Danlos syndrome [J]. *J Pain Symptom Manage*, 1997, 14 (2): 88-93.
- [102] Jacome DE. Headache in Ehlers-Danlos syndrome [J]. *Cephalalgia*, 1999, 19 (9): 791-796.
- [103] Castori M, Morlino S, Ghibellini G, et al. Connective tissue, Ehlers-Danlos syndrome (s), and head and cervical pain [J]. *Am J Med Genet C Semin Med Genet*, 2015, 169C (1): 84-96.
- [104] Jacome DE. Epilepsy in Ehlers-Danlos syndrome [J]. *Epilepsia*, 1999, 40 (4): 467-473.
- [105] Schievink WI, Gordon OK, Tourje J. Connective tissue disorders with spontaneous spinal cerebrospinal fluid leaks and intracranial hypotension: a prospective study [J]. *Neurosurgery*, 2004, 54 (1): 65-70; discussion 70-71.
- [106] Cortini F, Villa C. Ehlers-Danlos syndromes and epilepsy: an updated review [J]. *Seizure*, 2018, 57 (1-4).
- [107] Mathew T, Sinha S, Taly AB, et al. Neurological manifestations of Ehlers-Danlos syndrome [J]. *Neurol India*, 2005, 53 (3): 339-341.
- [108] Castori M, Voermans NC. Neurological manifestations of Ehlers-Danlos syndrome (s): a review [J]. *Iran J Neurol*, 2014, 13 (4): 190-208.
- [109] Araki M, Lin Y, Ono H, et al. Application of immunotherapy for neurological manifestations in hypermobile Ehlers-Danlos syndrome [J]. *Ther Adv Neurol Disord*, 2018, 11: 1756286418793766.
- [110] Asanad S, Bayomi M, Brown D, et al. Ehlers-Danlos syndromes and their manifestations in the visual system [J]. *Front Med (Lausanne)*, 2022, 9: 996458.
- [111] Gharbiya M, Moramarco A, Castori M, et al. Ocular features in joint hypermobility syndrome/ehlers-danlos syndrome hypermobility type: a clinical and *in vivo* confocal microscopy study [J]. *Am J Ophthalmol*, 2012, 154 (3): 593-600. e1.
- [112] Singman EL, Doyle JJ. Angioid streaks are not a common feature of Ehlers-Danlos syndrome [J]. *JAMA Ophthalmol*, 2019, 137 (3): 239.
- [113] Ghoraba HH, Moshfeghi DM. Retinal arterial tortuosity in Ehlers-Danlos syndromes [J]. *Eye (Lond)*, 2023, 37 (9): 1936-1941.
- [114] Kapferer-Seebacher I, Dijk FS, Zschocke J. Periodontal Ehlers-Danlos syndrome [EB/OL]. (2021-07-29) [2023-09-08]. <https://www.ncbi.nlm.nih.gov/books/NBK572429/>.
- [115] Kapferer-Seebacher I, Schnabl D, Zschocke J, et al. Dental manifestations of Ehlers-Danlos syndromes: a systematic review [J]. *Acta Derm Venereol*, 2020, 100 (7): adv00092.
- [116] Balke J, Bohner L, Köppe J, et al. Oral health-related



- quality of life in different subtypes of Ehlers-Danlos syndrome [J]. *Int J Environ Res Public Health*, 2023, 20 (3): 2218.
- [117] Lepperdinger U, Zschocke J, Kapferer-Seebacher I. Oral manifestations of Ehlers-Danlos syndromes [J]. *Am J Med Genet C Semin Med Genet*, 2021, 187 (4): 520-526.
- [118] Lepperdinger U, Angwin C, Milnes D, et al. Oral characteristics in adult individuals with periodontal Ehlers-Danlos syndrome [J]. *J Clin Periodontol*, 2022, 49 (12): 1244-1252.
- [119] Bech K, Fogh FM, Lauridsen EF, et al. Temporomandibular disorders, bite force and osseous changes of the temporomandibular joints in patients with hypermobile Ehlers-Danlos syndrome compared to a healthy control group [J]. *J Oral Rehabil*, 2022, 49 (9): 872-883.
- [120] Sharma A, Bryson PC, Adessa M. Laryngological symptomatology in patients with Ehlers-Danlos syndrome [J]. *Laryngoscope*, 2023. doi: 10.1002/lary.30852.
- [121] Lam CM, Wood G, Birchall MA. Laryngological presentations and patient-reported outcome measures in Ehlers-Danlos syndrome [J]. *J Laryngol Otol*, 2022, 136 (10): 947-951.
- [122] Birchall MA, Lam CM, Wood G. Throat and voice problems in Ehlers-Danlos syndromes and hypermobility spectrum disorders [J]. *Am J Med Genet C Semin Med Genet*, 2021, 187 (4): 527-532.
- [123] Kirby A, Davies R. Developmental coordination disorder and joint hypermobility syndrome--overlapping disorders? Implications for research and clinical practice [J]. *Child Care Health Dev*, 2007, 33 (5): 513-519.
- [124] Scheper MC, Nicholson LL, Adams RD, et al. The natural history of children with joint hypermobility syndrome and Ehlers-Danlos hypermobility type: a longitudinal cohort study [J]. *Rheumatology (Oxford)*, 2017, 56 (12): 2073-2083.
- [125] Birt L, Pfeil M, MacGregor A, et al. Adherence to home physiotherapy treatment in children and young people with joint hypermobility: a qualitative report of family perspectives on acceptability and efficacy [J]. *Musculoskeletal Care*, 2014, 12 (1): 56-61.
- [126] Wenstrup RJ, Meyer RA, Lyle JS, et al. Prevalence of aortic root dilation in the Ehlers-Danlos syndrome [J]. *Genet Med*, 2002, 4 (3): 112-117.
- [127] Spiegel E, Nicholls-Dempsey L, Czuzoj-Shulman N, et al. Pregnancy outcomes in women with Ehlers-Danlos syndrome [J]. *J Matern Fetal Neonat*, 2022, 35 (9): 1683-1689.
- [128] Lind J, Wallenburg HCS. Pregnancy and the Ehlers-Danlos syndrome: a retrospective study in a Dutch population [J]. *Acta Obstet Gynecol Scand*, 2002, 81 (4): 293-300.
- [129] Anum EA, Hill LD, Pandya A, et al. Connective tissue and related disorders and preterm birth: clues to genes contributing to prematurity [J]. *Placenta*, 2009, 30 (3): 207-215.
- [130] House M, Kaplan DL, Socrate S. Relationships between mechanical properties and extracellular matrix constituents of the cervical stroma during pregnancy [J]. *Semin Perinatol*, 2009, 33 (5): 300-307.
- [131] Bowen JM, Sobey GJ, Burrows NP, et al. Ehlers-Danlos syndrome, classical type [J]. *Am J Med Genet C Semin Med Genet*, 2017, 175 (1): 27-39.
- [132] Sundelin HEK, Stephansson O, Johansson K, et al. Pregnancy outcome in joint hypermobility syndrome and Ehlers-Danlos syndrome [J]. *Acta Obstet Gynecol Scand*, 2017, 96 (1): 114-119.
- [133] Castori M, Morlino S, Dordoni C, et al. Gynecologic and obstetric implications of the joint hypermobility syndrome (a. k. a. Ehlers-Danlos syndrome hypermobility type) in 82 Italian patients [J]. *American Journal of Medical Genetics. Part A*, 2012, 158A (9): 2176-2182.
- [134] Murray ML, Pepin M, Peterson S, et al. Pregnancy-related deaths and complications in women with vascular Ehlers-Danlos syndrome [J]. *Genetic Med*, 2014, 16 (12): 874-880.
- [135] Gilliam E, Hoffman JD, Yeh G. Urogenital and pelvic complications in the Ehlers-Danlos syndromes and associated hypermobility spectrum disorders: a scoping review [J]. *Clin Genet*, 2020, 97 (1): 168-178.
- [136] Arunkalaivanan AS, Morrison A, Jha S, et al. Prevalence of urinary and faecal incontinence among female members of the Hypermobility Syndrome Association (HMSA) [J]. *J Obstet Gynaecol*, 2009, 29 (2): 126-128.
- [137] Pang H, Xu T, Li Z, et al. Remission and transition of female urinary incontinence and its subtypes and the impact of body mass index on this progression: a nationwide population-based 4-year longitudinal study in China [J]. *J Urol*, 2022, 208 (2): 360-368.
- [138] Carley ME, Schaffer J. Urinary incontinence and pelvic organ prolapse in women with Marfan or Ehlers Danlos syndrome [J]. *Am J Obstet Gynecol*, 2000, 182 (5): 1021-1023.
- [139] Ali A, Andrzejowski P, Kanakaris NK, et al. Pelvic girdle pain, hypermobility spectrum disorder and hypermo-

- bility-type Ehlers-Danlos syndrome: a narrative literature review [J]. *J Clin Med*, 2020, 9 (12): 3992.
- [140] Ye Y, Wang Y, Tian W, et al. Burch colposuspension for stress urinary incontinence: a 14-year prospective follow-up [J]. *Sci China Life Sci*, 2022, 65 (8): 1667-1672.
- [141] Davidson ERW, Alam PA, Byrnes JN, et al. Perioperative outcomes following pelvic floor reconstruction in women with hereditary disorders of connective tissue: a retrospective cohort study [J]. *Int Urogynecol J*, 2021, 32 (8): 2135-2142.
- [142] Kumskova M, Flora GD, Staber J, et al. Characterization of bleeding symptoms in Ehlers-Danlos syndrome [J]. *J Thromb Haemost*, 2023, 21 (7): 1824-1830.
- [143] Jesudas R, Chaudhury A, Laukaitis CM. An update on the new classification of Ehlers-Danlos syndrome and review of the causes of bleeding in this population [J]. *Haemophilia*, 2019, 25 (4): 558-566.
- [144] Pruthi RK. Testing strategies used in the diagnosis of rare inherited bleeding disorders [J]. *Expert Rev Hematol*, 2023, 16 (6): 451-465.
- [145] Ghali N, G Sobey, N Burrows. Ehlers-Danlos syndromes [J]. *BMJ*, 2019, 366: l4966.
- [146] Baban A, Castori M. Pharmacological resources, diagnostic approach and coordination of care in joint hypermobility-related disorders [J]. *Expert Rev Clin Pharmacol*, 2018, 11 (7): 689-703.
- [147] Laar IMBH, Baas AF, J De Backer, et al. Surveillance and monitoring in vascular Ehlers-Danlos syndrome in European Reference Network For Rare Vascular Diseases (VAS-CERN) [J]. *Eur J Med Genet*, 2022, 65 (9): 104557.
- [148] Warner D, KW Holmes, R Afifi, et al. Emergency vascular surgical care in populations with unique physiologic characteristics: pediatric, pregnant, and frail populations [J]. *Semin Vasc Surg*, 2023, 36 (2): 340-354.
- [149] Jacobs J, Cornelissens L, Veenhuizen M. Ehlers-Danlos syndrome: a multidisciplinary approach [EB/OL]. (2018-08-20) [2023-09-20]. <https://www.iospress.com/catalog/books/ehlers-danlos-syndrome-a-multidisciplinary-approach>.
- [150] Anderson LK. CE; Nursing management of patients with Ehlers-Danlos syndrome [J]. *Am J Nurs*, 2015, 115 (7): 38-46; quiz 47-48.
- [151] Levy HP. Hypermobility Ehlers-Danlos syndrome [EB/OL]. (2018-06-21) [2023-09-02]. <https://www.ncbi.nlm.nih.gov/books/NBK1279/>.
- [152] Dijk FS, Ghali N, Demirdas S, et al. TNXB-related classical-like Ehlers-Danlos syndrome [EB/OL]. (2022-09-15) [2023-09-05]. <https://www.ncbi.nlm.nih.gov/books/NBK584019/>.
- [153] Reyhler G, Liistro G, Piérard GE, et al. Inspiratory muscle strength training improves lung function in patients with the hypermobile Ehlers-Danlos syndrome: a randomized controlled trial [J]. *Am J Med Genet A*, 2019, 179 (3): 356-364.
- [154] Levine D, Work B, McDonald S, et al. Occupational therapy interventions for clients with Ehlers-Danlos syndrome (EDS) in the presence of postural orthostatic tachycardia syndrome (POTS) [J]. *Occup Ther Health Care*, 2022, 36 (3): 253-270.
- [155] Pauker SP, Stoler J. Clinical manifestations and diagnosis of Ehlers-Danlos syndromes [EB/OL]. (2016-09-14) [2023-09-05]. <https://www.uptodate.com/contents/clinical-manifestations-and-diagnosis-of-ehlers-danlos-syndromes>.
- [156] Willich L, Bohner L, Köppe J, et al. Prevalence and quality of temporomandibular disorders, chronic pain and psychological distress in patients with classical and hypermobile Ehlers-Danlos syndrome: an exploratory study [J]. *Orphanet J Rare Dis*, 2023, 18 (1): 294.
- [157] Palomo-Toucedo IC, Leon-Larios F, Reina-Bueno M, et al. Psychosocial influence of Ehlers-Danlos syndrome in daily life of patients: a qualitative study [J]. *Int J Environ Res Public Health*, 2020, 17 (17): 6425.
- [158] Bennett SE, Walsh N, Moss T, et al. Understanding the psychosocial impact of joint hypermobility syndrome and Ehlers-Danlos syndrome hypermobility type: a qualitative interview study [J]. *Disabil Rehabil*, 2021, 43 (6): 795-804.
- [159] Mazzella JM, Adham S, Frank M, et al. Communication of genetic information to at-risk relatives during the multidisciplinary monitoring of vascular Ehlers-Danlos syndrome in a French referral clinic [J]. *J Genet Couns*, 2020, 29 (5): 828-837.
- [160] Witt S, Schuett K, Wiegand-Grefe S, et al. Living with a rare disease - experiences and needs in pediatric patients and their parents [J]. *Orphanet J Rare Dis*, 2023, 18 (1): 242.
- [161] Hershenfeld SA, Wasim S, McNiven V, et al. Psychiatric disorders in Ehlers-Danlos syndrome are frequent, diverse and strongly associated with pain [J]. *Rheumatol Int*, 2016, 36 (3): 341-348.
- [162] Lee JR, Segal C, Howitt J, et al. Lived experiences of people with or at risk for aortic dissection: a qualitative assessment [J]. *Semin Vasc Surg*, 2022, 35 (1): 78-87.

- [163] Ishiguro H, Yagasaki H, Horiuchi Y. Ehlers-Danlos syndrome in the field of psychiatry: a review [J]. *Front Psychiatry*, 2021, 12: 803898.
- [164] Niermeyer M, Ball D, Green M, et al. Interoceptive attention regulation in Ehlers-Danlos syndromes: associations between pain and psychiatric symptom severity [J]. *Transl Behav Med*, 2021, 11 (10): 1923-1930.
- [165] McMullan J, Crowe AL, Downes K, et al. Carer reported experiences: supporting someone with a rare disease [J]. *Health Soc Care Community*, 2022, 30 (3): 1097-1108.
- [166] Dellve L, Samuelsson L, Tallborn A, et al. Stress and well-being among parents of children with rare diseases: a prospective intervention study [J]. *J Adv Nurs*, 2006, 53 (4): 392-402.
- [167] Baeza-Velasco C, Bourdon C, Montalescot L, et al. Low and high-anxious hypermobile Ehlers-Danlos syndrome patients: comparison of psychosocial and health variables [J]. *Rheumatol Int*, 2018, 38 (5): 871-878.
- [168] Baeza-Velasco C, Lorente S, Tasa-Vinyals E, et al. Gastrointestinal and eating problems in women with Ehlers-Danlos syndromes [J]. *Eat Weight Disord*, 2021, 26 (8): 2645-2656.
- [169] Mehta NM, Skillman HE, Irving SY, et al. Guidelines for the provision and assessment of nutrition support therapy in the pediatric critically III patient: society of critical care medicine and American Society for Parenteral and Enteral Nutrition [J]. *J Parenter Enteral Nutr*, 2017, 41 (5): 706-742.
- [170] McCarthy H, Dixon M, Crabtree I, et al. The development and evaluation of the Screening Tool for the Assessment of Malnutrition in Paediatrics (STAMP<sup>®</sup>) for use by healthcare staff [J]. *J Hum Nutr Diet*, 2012, 25 (4): 311-318.
- [171] DiFrancisco-Donoghue J, Southard V, Margulies M, et al. Assessment of gastrointestinal function and its' effect on bone mineral density and body composition in hypermobility spectrum disorder and hypermobile Ehlers-Danlos syndrome [J]. *J Clin Densitom*, 2022, 25 (4): 536-543.
- [172] Coster PJ, Berghe LI, Martens LC. Generalized joint hypermobility and temporomandibular disorders: inherited connective tissue disease as a model with maximum expression [J]. *J Orofac Pain*, 2005, 19 (1): 47-57.
- [173] Coster PJ, Martens LC, Paepe A. Oral health in prevalent types of Ehlers-Danlos syndromes [J]. *J Oral Pathol Med*, 2005, 34 (5): 298-307.
- [174] Cazzato D, Castori M, Lombardi R, et al. Small fiber neuropathy is a common feature of Ehlers-Danlos syndromes [J]. *Neurology*, 2016, 87 (2): 155-159.
- [175] Baeza-Velasco C, Bossche T, Grossin D, et al. Difficulty eating and significant weight loss in joint hypermobility syndrome/Ehlers-Danlos syndrome, hypermobility type [J]. *Eat Weight Disord*, 2016, 21 (2): 175-183.
- [176] Alomari M, Hitawala A, Chadalavada P, et al. Prevalence and predictors of gastrointestinal dysmotility in patients with hypermobile Ehlers-Danlos syndrome: a tertiary care center experience [J]. *Cureus*, 2020, 12 (4): e7881.
- [177] Castori M, Morlino S, Pascolini G, et al. Gastrointestinal and nutritional issues in joint hypermobility syndrome/Ehlers-Danlos syndrome, hypermobility type [J]. *Am J Med Genet C Semin Med Genet*, 2015, 169C (1): 54-75.
- [178] Schagen SK, Zampeli VA, Makrantonaki E, et al. Discovering the link between nutrition and skin aging [J]. *Dermatoendocrinol*, 2012, 4 (3): 298-307.
- [179] Flanagan JL, Simmons PA, Vehige J, et al. Role of carnitine in disease [J]. *Nutr Metab (Lond)*, 2010, 7: 30.
- [180] Fu Q, Levine BD. Exercise and non-pharmacological treatment of POTS [J]. *Auton Neurosci*, 2018, 215: 20-27.
- [181] Seneviratne SL, Maitland A, Afrin L. Mast cell disorders in Ehlers-Danlos syndrome [J]. *Am J Med Genet C Semin Med Genet*, 2017, 175 (1): 226-236.
- [182] Castori M, Morlino S, Celletti C, et al. Management of pain and fatigue in the joint hypermobility syndrome (a. k. a. Ehlers-Danlos syndrome, hypermobility type): principles and proposal for a multidisciplinary approach [J]. *Am J Med Genet A*, 2012, 158A (8): 2055-2070.
- [183] Yousef AA, Al-deeb AE. A double-blinded randomised controlled study of the value of sequential intravenous and oral magnesium therapy in patients with chronic low back pain with a neuropathic component [J]. *Anaesthesia*, 2013, 68 (3): 260-266.
- [184] Magaña-Villa MC, Rocha-González HI, Valle-Laisequilla CF, et al. B-vitamin mixture improves the analgesic effect of diclofenac in patients with osteoarthritis: a double blind study [J]. *Drug Res (Stuttg)*, 2013, 63 (6): 289-292.
- [185] Mantle D, Wilkins RM, Preedy V. A novel therapeutic strategy for Ehlers-Danlos syndrome based on nutritional supplements [J]. *Med Hypotheses*, 2005, 64 (2): 279-283.

(收稿: 2023-10-09 录用: 2023-10-15)

(本文编辑: 郝恺雯)